

Carcinoma basocelular de vulva: reporte de un caso y revisión de la literatura

Vulvar basal cell carcinoma: case report and review of literature.

Ernesto García,¹ Carlos Mario Rangel,¹ Sergio Andrés Torres,¹ Julio Alexander Díaz.¹

1. Grupo de Investigación en Patología Estructural, Funcional y Clínica de la Universidad Industrial de Santander.

Resumen

JUSTIFICACIÓN: El carcinoma basocelular es la neoplasia maligna prevalente en el mundo; sin embargo, su localización en la vulva es poco frecuente.

OBJETIVO: Describir un caso de carcinoma basocelular primario de vulva atendido en el Hospital Universitario de Santander.

CASO CLÍNICO: Paciente de sexo femenino de 62 años de edad que consulta por presentar lesión en labio mayor derecho de tres años de evolución. En el examen físico de la paciente se encontró una lesión de 2.5 cm x 1.2 cm ulcerada, mal delimitada, con fondo necrótico hemorrágico, por lo cual se realizó excisión elipse de piel, y en su estudio patológico se reconoció un carcinoma basocelular de la vulva. La paciente actualmente se encuentra asintomática sin presentar signos de recurrencia de la enfermedad.

CONCLUSIONES: El carcinoma basocelular de la vulva es una neoplasia poco frecuente, rara vez causa metástasis pero en ocasiones es localmente agresiva. Su etiología no es completamente conocida; su presentación clínica es variada y no específica, lo que dificulta el diagnóstico precoz. El tratamiento de elección es la escisión quirúrgica con márgenes limpios.

PALABRAS CLAVE: Carcinoma basocelular, neoplasias de la vulva, vulva, neoplasias cutáneas, neoplasias urogenitales.

Summary

BACKGROUND: Basal cell carcinoma is the malignant neoplasm most prevalent in the world; nevertheless, its location in vulva is infrequent.

OBJECTIVE: To describe a case of basal cell carcinoma of the vulva from the Hospital Universitario de Santander.

CLINICAL CASE: Female patient 62 years old, with a lesion in mayor labia of 3 years of evolution. Physical examination revealed an ulcerated lesion of 2.5x1.2 cm, poorly delimited, with bleeding and necrosis. After skin ellipse excision, the pathological study recognized a basal cell carcinoma of vulva. The patient at the moment is asymptomatic without signs of recurrence of the disease.

CONCLUSIONS: Basal cell carcinoma of vulva is an infrequent cancer, uncommonly metastasizing but sometimes it's locally aggressive. Its etiology is not completely known. Its clinical presentation is varied, which makes difficult an opportune diagnose. The election treatment is the surgical split with clean margins.

KEYS WORDS: Basal cell carcinoma, vulvar neoplasms, vulva, skin neoplasms, urogenital neoplasms.

Correspondencia:

Julio Díaz

Email: pat_uis@yahoo.com

Recibido: Septiembre 7 de 2007.

Aceptado: Octubre 12 de 2007.

No se reportan conflictos de intereses.

Introducción

El carcinoma basocelular es un tumor de la piel que se origina de la transformación neoplásica de las células no queratinocíticas localizadas en la capa basal; rara vez es metastásico pero en algunas ocasiones es localmente agresivo.¹ Este cáncer es la neoplasia maligna más común en humanos, siendo responsable de aproximadamente el 60% de todos los carcinomas de la piel;² su prevalencia varía según el sitio anatómico y se distribuye más frecuentemente en las áreas expuestas al sol de la siguiente manera: cara y cuello, 63%; tronco, 26%; miembros superiores, 3%; miembros inferiores, 5%;² con menor frecuencia puede afectar otras áreas como la región perianal, 0.5% y axila, 0.5%.² Una de estas presentaciones poco frecuentes corresponde al carcinoma basocelular vulvar, que es el responsable del 2% al 3% de las neoplasias de este órgano.³

Dentro de la vulva las localizaciones en orden de frecuencia son: labios mayores, labios menores, clítoris, monte de Venus y el área periuretral;⁴ su presentación se encuentra asociada a la exposición a la luz solar, la edad mayor de 65 años,⁵ la exposición a tóxicos como el arsénico, la radioterapia previa, la irritación crónica, como la que puede ser vista en la vulvovaginitis crónica; la inmunosupresión, el síndrome de los nevus basocelulares, el xeroderma pigmentoso, la historia de sífilis, traumatismos, factores hormonales y en muy pocas ocasiones está asociado a lesiones premalignas como el liquen escleroso et atrófico.^{1,2,3,6,7,8,9,10,11} Se ha encontrado en conjunto con otras neoplasias primarias tanto de

vulva, como el carcinoma epidermoide y el melanoma,⁵ como en aquellas ubicadas en otras regiones anatómicas del cuerpo como mamas, pulmones, colon, endometrio, cerviz y ovario. Sin embargo, la etiología del carcinoma basocelular de vulva no es completamente conocida.⁴

A continuación se describirá un caso de carcinoma basocelular primario de vulva atendido en el Hospital Universitario de Santander y se realizará una revisión estructurada de la literatura relevante sobre este tema.

Materiales y métodos

Caso clínico:

Paciente de sexo femenino de 62 años de edad que consulta al Hospital Universitario de Santander por presentar lesión ulcerada en el labio mayor derecho de 3 años de evolución. La paciente refiere que dicha lesión inició como una pápula de continuo crecimiento y que posteriormente, al llegar al tamaño actual, se ulceró. Como único antecedente patológico se encuentra la hipertensión arterial, controlada actualmente con captopril; como antecedentes ginecológicos, haber estado embarazada en cuatro oportunidades, teniendo igual número de hijos, todos por vía vaginal; menarquia a los trece años y menopausia a los cincuenta y seis. En el examen físico de la paciente se encontró en su primera consulta una lesión en el labio mayor derecho de 2.5 cm x 1.2 cm ulcerada, mal delimitada, con fondo necrótico hemorrágico, motivo por el cual se le realizó resección de elipse de piel. La muestra fue embebida en parafina y

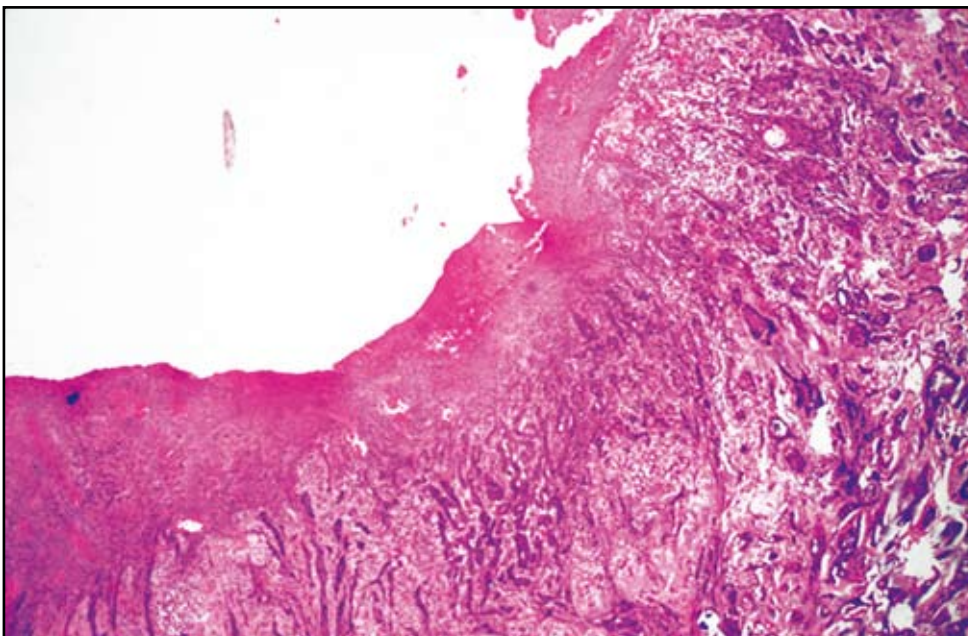


Figura 1. En la imagen se observa lesión neoplásica ulcerada derivada del epitelio que se extiende e invade la dermis subyacente. Se detecta además gran respuesta desmoplásica, con retracción estromal. (HE 4x)

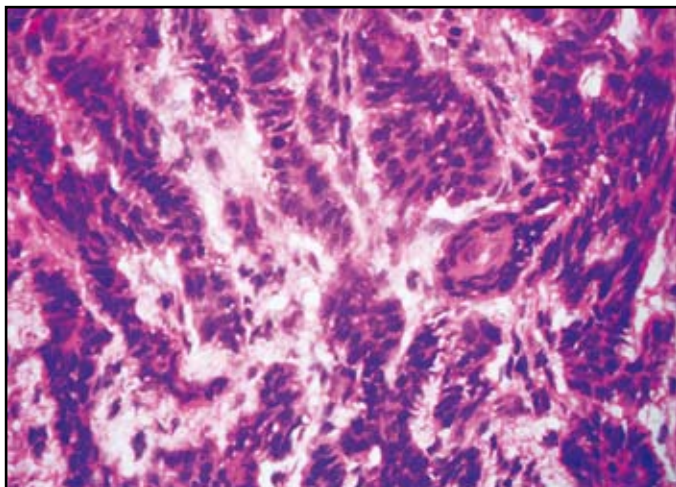


FIGURA 2. Lesión tumoral maligna conformada por células de pequeño tamaño, hiper cromáticas, con alteración de la relación núcleo citoplasma, algunas de las cuales exhibían necrosis, apoptosis y otras mitosis, que se agrupaban formando estructuras nodulares de pequeño tamaño y trabeculares, con retracción estromal y moderado infiltrado leucocitario mononuclear linfocítico. (HE 40x)

coloreada con hematoxilina y eosina. En su estudio microscópico se encontró lesión tumoral maligna ulcerada derivada del epitelio, conformada por células de pequeño tamaño, hiper cromáticas, con alteración de la relación núcleo citoplasma. Algunas de estas células exhibían necrosis, apoptosis y otras mitosis, agrupándose en estructuras nodulares de pequeño tamaño y trabeculares e invadiendo la dermis subyacente. Se reconocía además gran respuesta desmoplásica, con retracción estromal y moderado infiltrado leucocitario mononuclear linfocítico. (FIGURAS 1 Y 2).

Con los anteriores hallazgos se hace un diagnóstico de carcinoma basocelular de la vulva con componente micronodular y morfeiforme, ulcerado invasor. Los bordes quirúrgicos se encontraban libres de lesión tumoral; posteriormente la paciente evoluciona adecuadamente sin presentar signos de recurrencia de la enfermedad.

Estrategia de búsqueda de la literatura

Se realizó una búsqueda estructurada de la literatura siguiendo la metodología Cochrane, para lo cual se indagó en las bases de datos MedLine (desde 1990 a 2006), Doyma (desde 1994 a 2006) y Scielo (desde 1990 a 2006), utilizando como palabras de búsqueda “basal cell carcinoma” y “vulva”. De los artículos encontrados se revisaron los resúmenes y se seleccionaron aquellos considerados como literatura primaria y los catalogados como relevantes por los autores.

Discusión

El carcinoma basocelular es un tumor derivado de las células no queratinizadas que se origina en la capa basal de la epidermis.¹ Fue descrito por primera vez por Te-

mesvary en 1926 y desde entonces son pocos los casos reportados en la literatura.^{1,4} En la búsqueda realizada para esta revisión se encontraron aproximadamente 250 casos.⁵ La mayoría de los pacientes son caucásicos y su localización bilateral es muy rara.⁵ Se han reportado altas tasas de recurrencia (hasta de un 25%), relacionadas con tratamientos quirúrgicos de escisión incompleta.³ La frecuencia de carcinoma basocelular de vulva metastásico es extremadamente baja debido a su crecimiento lento y malignidad local, con reportes que van desde 0.0028% hasta el 0.1%, principalmente en ganglios linfáticos regionales.⁵

Su patogenia es desconocida, aunque se ha involucrado principalmente la radiación UV como inductor primario, además de otros factores como la predisposición genética, traumatismos locales, úlceras crónicas, quemaduras, cicatrices, irritación crónica como en la vulvovaginitis y la candidiasis crónica, mutación del p53 y el PTCH, xerodermia pigmentosa, hamartomas.^{1, 2, 3, 6, 7, 8, 9, 10} Se ha encontrado DNA del VPH en algunos estudios pero esta relación no es clara todavía.⁷

Los síntomas iniciales son prurito, ardor, dolor, grados variables de hemorragia. Rara vez inicia como una tumoración elevada, nodular o papilomatosa, cubierta de telangiectasias y borde perlado. A pesar de su sintomatología suele haber un intervalo largo (pocos meses hasta varios años) desde el inicio de la clínica hasta que las pacientes acuden a la consulta médica.^{4,5} Este retraso se debe principalmente a dos motivos: al retraso en las pacientes para solicitar una evaluación debido a la localización de la lesión, y a la dificultad del médico para reconocer el diagnóstico.⁵

En el estudio histopatológico se observan células basaloideas, con núcleos grandes e intensamente basofílicos, habitualmente agrupados en nidos, rodeados por un estroma reactivo. Las células de la periferia se

disponen característicamente en empalizada.³ El grado de agresividad y su recurrencia varían de acuerdo con el patrón histológico, siendo los más agresivos y con mayor recurrencia las siguientes variedades histológicas: morfeiforme, basoescamoso, adenoquistico e infiltrativo. Sin embargo, se pueden encontrar otros patrones histológicos.^{7, 12} El diagnóstico temprano es importante y se debe realizar por medio de evaluación histopatológica de muestras obtenidas por biopsia de todas las lesiones vulvares persistentes.⁵

Algunos diagnósticos diferenciales son: el carcinoma epidermoide, con mayor frecuencia de metástasis que el basocelular.³ El carcinoma verrugoso (condiloma gigante de Buschke-Lowenstein), de lento crecimiento, bien diferenciado, asociado en un 27% con el VPH, de alta tasa de recurrencia a pesar de los tratamientos (30-50%).³ El melanoma del tracto genital femenino, que comprende el 2-4% de todos los melanomas y el 10% de las neoplasias vulvares; aparece entre los 50 y los 60 años de edad, se localiza más frecuentemente en los labios menores (80%), en los mayores (13%) y en el clítoris 7%.³ La enfermedad de Paget extramamaria usualmente se manifiesta como una placa única, eritematosa, exudativa, de límites netos; se da en personas mayores de 70 años, suele adoptar un aspecto blanquecino aterciopelado y se asocia hasta en 50% de los casos a un carcinoma genitourinario o rectal adyacente.³ El liquen plano vulvar, que se encuentra en el 51% de las mujeres con enfermedad cutánea, frecuente entre la cuarta y sexta década de la vida; puede ser causa de una vulvovaginitis persistente. Además se han considerado otras lesiones como eccemas, psoriasis, intertrigo y otros tumores anexiales como posibles diagnósticos diferenciales.³

Aunque la amplia escisión quirúrgica es considerada el tratamiento adecuado para la mayoría de los casos de carcinoma basocelular de vulva, la recurrencia local, posiblemente debida a márgenes inadecuados, se presenta en un 10% al 20% de los casos.⁷ Para los carcinomas basocelulares de gran tamaño o de patrón histológico agresivo la cirugía micrográfica de Mohs se recomienda como el método de elección.⁷ Esta técnica ha sido particularmente utilizada en el tratamiento del carcinoma basocelular recurrente, con tasas de curación que alcanzan el 97%.⁷ La presencia de metástasis a los nódulos linfáticos regionales es poco frecuente; por tanto, la linfadenectomía de rutina no se recomienda.⁸ Los carcinomas basocelulares son tumores moderadamente radiosensibles y la quimioterapia no tiene un papel importante en el tratamiento.⁷ Cuando la cirugía está contraindicada se pueden emplear otras modalidades terapéuticas como: curetaje, electrocoagulación, crioterapia, radioterapia, láser de CO₂, terapia fotodinámica o la aplicación tópica de imiquimod.¹ Esta lesión neoplásica posee un excelente

pronóstico; sin embargo, su moderada tasa de recaída local (25%) demanda seguimientos estrictos de forma periódica.³

En conclusión, el carcinoma basocelular de la vulva es una neoplasia poco frecuente, rara vez causa metástasis pero en algunas ocasiones es localmente agresiva. Se ha encontrado asociada a numerosas entidades; sin embargo, su etiología no es completamente conocida. Su presentación clínica es variada y no específica, lo que dificulta el diagnóstico precoz. El tratamiento de elección es la escisión quirúrgica con márgenes limpios. El carcinoma basocelular presenta un pronóstico bueno, pero debido a su tasa de recurrencia es necesario llevar a cabo vigilancia periódica después del tratamiento.

Referencias

1. Bordel Gómez MT, Sánchez Estella J, Cardeñoso Álvarez E, Santos Durán JC y Román Curto C. Carcinoma basocelular vulvar: una rara localización del cáncer de piel más frecuente. *Actas Dermosifiliogr.* 2006;97:415-16.
2. de Giorgi V, Salvini C, Massi D, Raspollini MR, Carli P. Vulvar basal cell carcinoma: retrospective study and review of literature. *Gynecologic Oncology.* 2005; 97:192-4.
3. González M, Carrascosa B, Suárez R. Lesión ulcerosa vulvar de 2 años de evolución. *Piel.* 2004; 19:448-50.
4. Martínez V, Gutierrez R, Ramos A, Luna A. Carcinoma basocelular ulcerado de vulva. Presentación de un caso. *Revista Centro Dermatología de Pascua.* 2003; 12:123-5.
5. Mateus C, Fortier-Beaulieu M, Lhomme C, Rochard F, Castaigne D, Duvillard P, Avril MF. Basal cell carcinoma of the vulva: 21 cases. *Annales de Dermatologie et de Vene-reologie.* 2001;128:11-5.
6. Nazari Z, Omranipour R. Unusual location of vulvar basal cell carcinoma. *Journal of Lower Genital Tract Disease.* 2006;10: 242-4.
7. Mulayim N, Foster Silver D, Tolgay Ocal I, Babalola E. Vulvar basal cell carcinoma: two unusual presentations and review of the literature. *Gynecologic Oncology.* 2002;85:532-7.
8. Benedet JL, Miller DM, Ehlen TG, Bertrand MA. Basal cell carcinoma of the vulva: clinical features and treatment results in 28 patients. *Obstetrics and Gynecology.* 1997;90:765-8.
9. Díez J, Moreno J, Pijoán JI, Ibáñez E, Aguirregoikoa JA, Esteban J et al. Neoplasias vulvares intraepiteliales e invasivas. Análisis de 142 casos. *Prog Obstet Ginecol.* 2004;47:472-9.
10. Ciccocco A, Sardi J. carcinoma basocelular de vulva. *Dermatología venezolana.* 2001;39(1): 21-3.
11. Thomas RH, McGibbon DH, Munro DD. Basal cell carcinoma of the vulva in association with vulval lichen sclerosus et atrophicus. *Journal of the Royal Society of Medicine supplement.* 1985;78:16-8.
12. Crowson A. Basal cell carcinoma: biology, morphology and clinical implications. *Modern pathology.* 2006;19:127- 47.