

# Escleredema de Buschke asociado a infección estreptocócica

Claudia Andrea Hernández<sup>1</sup>, Diana Berrío<sup>2</sup>, Juan Esteban Arroyave<sup>3</sup>, María Isabel Arredondo<sup>3</sup>, Luz Adriana Vásquez<sup>3</sup>, Verónica Molina<sup>4</sup>, Ana Cristina Ruiz<sup>5</sup>, Ruth Erazo<sup>6</sup>

1. Médica, residente de Dermatología, Universidad Pontificia Bolivariana, Medellín, Colombia
2. Médica general, Universidad Pontificia Bolivariana, Medellín, Colombia
3. Médico dermatólogo, Hospital Pablo Tobón Uribe, Medellín, Colombia
4. Médica dermatóloga, Hospital Pablo Tobón Uribe; profesora titular Universidad Pontificia Bolivariana, Medellín, Colombia
5. Médica patóloga, Hospital Pablo Tobón Uribe; instructora titular, Universidad CES, Medellín, Colombia
6. Médica reumatóloga pediatra, Hospital Pablo Tobón Uribe; profesora titular, Universidad de Antioquia, Medellín, Colombia

## Resumen

El escleredema de Buschke, o *adultorum*, es una enfermedad rara del tejido conjuntivo, de causa desconocida, caracterizada por una induración súbita, simétrica y difusa de la piel, de difícil tratamiento.

Se presenta un paciente pediátrico con escleredema de Buschke secundario a amigdalitis estreptocócica, manejado satisfactoriamente con fototerapia con rayos ultravioleta B de banda estrecha y penicilina oral.

**PALABRAS CLAVE:** escleredema, tratamiento, fototerapia.

## Correspondencia:

Claudia Andrea Hernández  
Email: mpcah@hotmail.com

Recibido: 10 de agosto de 2010.

Aceptado: 20 de mayo de 2011.

No se reportan conflictos de intereses.

## Summary

Scleredema of Buschke, or *adultorum*, is a rare connective tissue disorder of unknown etiology, characterized by sudden onset of symmetric and diffuse induration of the skin which is difficult to treat.

We present a case of scleredema of Buschke secondary to streptococcal infection in a pediatric patient successfully treated with narrow band UVB phototherapy and penicillin.

**KEY WORDS:** Scleredema, treatment, phototherapy

## Caso clínico

Se trata de un paciente de 4 años, procedente de Medellín, que fue llevado a consulta al Servicio de Dermatología por un cuadro clínico de un mes de evolución de induración asintomática de la piel, no asociada a otros síntomas.

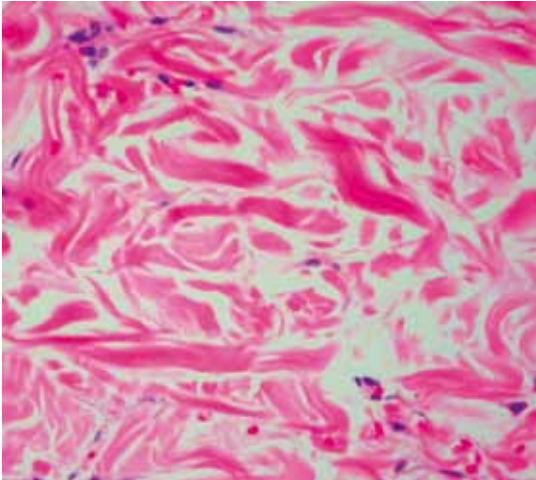
Como antecedentes personales de importancia, se halló que fue el producto del segundo embarazo y que presentaba infecciones frecuentes de las vías respiratorias superiores, cuyo último episodio fue dos semanas antes. En los antecedentes familiares, se anotó que el padre y varios familiares eran diabéticos.

En el examen físico se encontró induración simétrica, difusa y generalizada de la piel de la cara, el cuello, la espalda y los miembros superiores, sin compromiso distal

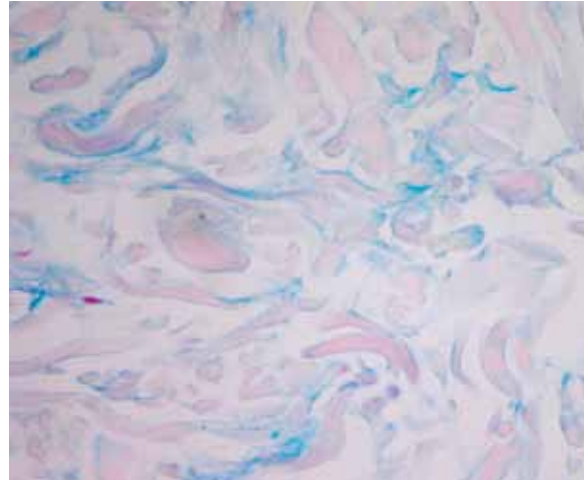(*acral*) y con apertura bucal limitada. No se observaron cambios pigmentarios ni de sensibilidad, ni alteraciones en la capilaroscopia de los pliegues ungulares; tampoco presentaba pérdida de los anexos, fenómeno de Raynaud, edema, fotosensibilidad ni compromiso de mucosas.

Por los hallazgos clínicos se hizo una impresión diagnóstica de escleredema de Buschke o esclerodermia sistémica. Se solicitaron los siguientes exámenes de laboratorio para aclarar el diagnóstico: biopsia de piel, ecografía de tejidos blandos, hemoleucograma y sedimentación, pruebas de función renal y tiroidea, perfil reumatológico y títulos de anticuerpos antiestreptolisina, y se hizo una valoración por reumatología pediátrica.

En la biopsia de piel los hallazgos fueron sutiles: epidermis normal y engrosamiento de la dermis reticular



**FIGURA 1.** Las fibras de colágeno son edematosas y están separadas entre sí. No hay incremento de los fibroblastos. Hematoxilina y eosina. 40 x.



**FIGURA 2.** Depósitos de mucina presentes en la superficie del colágeno. Azul alciano. 40 x.

con fibras de colágeno edematosas y separadas unas de otras (**FIGURA 1**). Con tinciones especiales para mucina (azul alciano, hierro coloidal), se demostró el incremento en el depósito de ésta en pequeñas cantidades en el espacio dejado entre las fibras de colágeno (**FIGURA 2**)

En la ecografía de cuello se observaron numerosas adenomegalias en las cadenas cervicales anterior y posterior, y los títulos de anticuerpos antiestreptolisina fueron elevados (335,4 UI/ml); los otros exámenes de laboratorio fueron normales. No se observó compromiso sistémico.

Con la historia clínica y los hallazgos clínicos, se hizo el diagnóstico de escleredema de Buschke, o *adultorum*, secundario a infección estreptocócica. Se intentó iniciar tratamiento con penicilina benzatínica, pero no fue posible practicar la prueba de sensibilidad por la induración de la piel y, entonces, se decidió administrar penicilina oral por siete días y fototerapia con rayos ultravioleta B de banda estrecha, iniciando con 250 J por sesión, tres veces por semana, y aumentando 50 J cada tres sesiones. En la última evaluación, en la sesión 20, se encontró importante mejoría de la induración de la piel, la movilidad de los miembros superiores, las expresiones de la cara y la apertura bucal.

## Discusión

El escleredema de Buschke o *adultorum*, es una enfermedad rara del tejido conjuntivo, de causa desconocida, que fue descrita en 1902 por Abraham Buschke. Se denominó “escleredema *adultorum*” con el fin de diferenciarla del escleredema del neonato; sin embargo, la mayoría de los pacientes afectados por esta entidad son menores de

20 años<sup>1</sup>. La enfermedad se presenta en todas las razas y predomina en las mujeres (2:1)<sup>2</sup>. Su distribución por edades es de 29% en menores 10 años, 22% entre 10 y 20 años, y 49% en adultos<sup>3</sup>.

Clínicamente se caracteriza por una induración difusa, simétrica y leñosa de la piel, de predominio cérvico-facial, que se extiende progresivamente a hombros, tórax y brazos, y alcanza su máxima expresión en un período de una a dos semanas. Los hallazgos en el examen físico son particularmente más palpables que visibles. Aunque raro, se ha reportado compromiso de otros órganos, como glándulas salivales, esófago, ojos, tejido nervioso, médula ósea, hueso e hígado<sup>4,5</sup>.

Se clasifica en tres tipos, según Graff, así:

- **Tipo 1 o enfermedad clásica** (55% de los casos): se presenta después de una infección de las vías respiratorias superiores, tiene resolución espontánea en varios meses hasta dos años y se asocia con títulos elevados de anticuerpos antiestreptolisina, como en el caso de este paciente.
- **Tipo 2 o idiopático** (25%): es de curso lento y progresivo, sin antecedente de infección o enfermedad de base, y los pacientes tienen un riesgo incrementado de desarrollar paraproteinemias, incluyendo mieloma múltiple.
- **Tipo 3 o escleredema diabetorum** (20%): es de curso crónico y progresivo, asociado con diabetes mellitus mal controlada<sup>3,4</sup>.

La relación del escleredema con la infección por estreptococos no es clara. Se han propuesto mecanismos como el daño de los vasos linfáticos secundario a hipersensibilidad, alteración funcional de la hipófisis, daño nervioso,

estimulación de fibroblastos por inmunoglobulinas e, inclusive, una hipótesis autoinmunitaria, pero ninguna ha sido sustentada<sup>6</sup>.

El diagnóstico se basa en la clínica y en los hallazgos histopatológicos, que se destacan por presentar cambios mínimos en la epidermis con importante engrosamiento de la dermis por depósitos de colágeno de tipo I separados por depósitos de mucina, que se identifican con coloraciones especiales. Los fibroblastos son normales en número y morfología, y hay una disminución en la presencia de unidades ecrinas<sup>4,7</sup>.

No existe un tratamiento efectivo. Las alternativas terapéuticas se basan en reportes de casos según el tipo de escleredema y con diferentes desenlaces. Se ha usado fotoféresis extracorpórea (en pacientes con paraproteïnemia), radioterapia, radiación con baño de electrones, fototerapia, ciclosporina, metotrexato, penicilina a altas dosis y pulsos de dexametasona<sup>4</sup>.

## Conclusión

Se presenta un caso de escleredema de Buschke secundario a infección por estreptococos, por lo interesante, poco frecuente y por la buena evolución del paciente con el tratamiento suministrado.

## Referencias

1. Buschke A. Uber scleroedema. *Klin Wochenschr.* 1902; 39: 955-7.
2. Angeli-Besson C, Koeppel MC, Jaquet P, Andrac L, Sayag J. Electronbeam therapy in scleredema adutorum with associated monoclonal hypergamma-blobulinemia. *Br J Dermatol.* 1994;130:394-7.
3. Curtis A. Scleredema adutorum: Not always a benign self-limited disease. *Arch Dermatol.* 1965;92:526-40.
4. Beers WH, Ince A, Moore TL. Scleredema adutorum of Buschke: A case report and review of the literature. *Semin Arthritis Rheum.* 2006;35:355-9.
5. Wright RA, Bernie H. Scleredema adutorum of Buschke with upper esophageal involvement. *Am J Gastroenterol.* 1982;77:9.
6. Majumder S, Mandal SK, Chowdhury RS, Bandyopadhyay D, Bandyopadhyay R, Chakraborty PP. Scleredema of Buschke: A rare post-streptococcal complication. *J Assoc Physicians India.* 2007;55:737-8.
7. Dziadzio M, Anastassiades CP, Hawkins PN, Potter M, Gabrielli A, Brough GM, *et al.* From scleredema to AL amyloidosis: Disease progression or coincidence? Review of the literature. *Clin Rheumatol.* 2006;25:3-15.