

Caracterización de la patología dermatológica presente en la población pediátrica infectada con el virus de inmunodeficiencia humana del Hospital Militar Central atendida durante el año 2006

Characterization of the dermatologic pathology in the pediatric infected population with the human immunodeficiency virus in the central military hospital during the year 2006.

Dra. Dora Luz Fonseca Osorio.¹

1. Residente de tercer año. Dermatología, Universidad Militar Nueva Granada, Bogotá.

Resumen

La infección por el virus de inmunodeficiencia humana, VIH, ha tenido una dramática repercusión en la salud infantil, debido al aumento de mujeres infectadas en edad fértil, su posible muerte temprana y la posibilidad si han tenido hijos, de que estos niños estén huérfanos antes de los quince años de edad. Teniendo en cuenta que las manifestaciones de piel son comunes en el 80% a 95% de los pacientes pediátricos VIH positivos en cualquier curso de la infección, que por lo menos el 60% de los pacientes tienen dos o más manifestaciones cutáneas asociadas, que el Hospital Militar Central es un centro de atención nivel IV y de remisión nacional de pacientes de todas las Fuerzas Militares, se realizó el presente estudio con el fin de describir las patologías dermatológicas presentes en la población pediátrica relacionadas con la infección de VIH durante el 2006.

PALABRAS CLAVE: Virus inmunodeficiencia humana, VIH, manifestaciones cutáneas.

Summary

The infection for the human immunodeficiency virus HIV has had a dramatic repercussion in the infantile health, due to the increase of women infected in fertile age, with its possible early death and the possibility that these children will be orphan before 15 years old. Keeping in mind that the skin manifestations are common in the 80 to 95% of the pediatric HIV in any course of the infection and that at least 60% of the patients has 2 or more associated skin manifestations and that the Military Hospital is a center of national remission from all the Military Forces; the present study was made with the purpose of describing the pathologies in the pediatric population related with the infection of the HIV during 2006.

KEY WORDS: Human immunodeficiency virus HIV, skin manifestations.

Correspondencia:

Dra. Dora Luz Fonseca Osorio
Email: fonsecadora75@yahoo.com

*Recibido: Noviembre 29 de 2007.
Aceptado: Abril 25 de 2008.*

No se reportan conflictos de intereses.

Introducción

Según la OMS en el mundo en 1989 había 500 mil niños infectados con VIH y de estos, 290 mil tenían sida. En 1992 estas cifras llegaban a 1 millón y 600 mil, respectivamente. Actualmente el SIDA es la séptima causa de

muerte en adultos jóvenes y la novena causa de muerte en niños de uno a cuatro años de edad.

De igual manera la proporción de madres en edad fértil infectadas continúa en aumento y muchas mujeres VIH positivas desean tener hijos. Muchas de estas mujeres

conocen los riesgos de transmisión vertical, buscan el mejor estado inmunológico para embarazarse, reciben consejería sobre los riesgos y beneficios del tratamiento antirretroviral durante el embarazo, llevan controles prenatales estrictos y culminan su embarazo en las más adecuadas condiciones médicas y con la profilaxis antirretroviral para los recién nacidos.

En este estudio de tipo descriptivo y transversal, se analizó el estado actual de la población pediátrica del Hospital Militar Central durante el 2006 al examen físico de piel, pelo y uñas, las características de la población y se diagnosticaron las patologías dermatológicas observadas asociadas con la infección del VIH y el curso de su enfermedad. Según la literatura, del 80% al 95% de los pacientes presentan algún tipo de manifestación cutánea asociada durante el curso de su infección.

El acercamiento a la familia del paciente pediátrico infectado con VIH puede ser de gran ayuda para poder intervenir en la prevención de patologías dermatológicas, recomendar medidas especiales sobre el cuidado de la piel, pelo y uñas de los pacientes, y asesorar sobre los signos de alarma por los cuales deben buscar ayuda dermatológica. Además, va a ser la pauta para que todos los niños VIH positivos tengan un control periódico por el servicio de dermatología del Hospital Militar Central.

Teniendo en cuenta que la infección por el VIH es un problema creciente entre los adolescentes, para el personal médico la mejor manera de intervenir es difundir la práctica de conductas sexuales seguras con protección y la responsabilidad de la sexualidad en todo momento para prevenir nuevas infecciones.

Marco teórico

El SIDA es en la actualidad la séptima causa de muerte en adultos jóvenes y la novena causa de muerte en niños de uno a cuatro años de edad. Inicialmente la infección parecía circunscribirse a homosexuales y consumidores de drogas; actualmente se conoce que afecta también a mujeres y heterosexuales, siendo muy frecuente la transmisión vertical del virus. El feto y el neonato sufren efectos graves de la infección ya que su sistema inmunológico es incompleto, y aunque la formación de linfocitos T y B se inicia a las diez semanas de gestación, la infección puede ocurrir antes y expresarse plenamente en los dos o tres años siguientes. La transmisión del VIH al niño se realiza por tres mecanismos diferentes:

- **INTRAPARTO:** explica la mitad de los casos y está causada por el estrecho contacto fetal con la sangre y el líquido amniótico.
- **IN ÚTERO:** se ha identificado partículas vírales de VIH en el tejido fetal en la octava semana de gestación.
- **LA LECHE MATERNA:** puede llegar a incrementar el

riesgo de adquirir el VIH en un 14-30%. Hoy en día no se recomienda la lactancia materna para los bebés de madres infectadas por el VIH y se insiste en que debe asegurarse el suministro de fórmulas de leche maternizada a estos niños.

Los estudios han sugerido que en los países desarrollados dos tercios de las transmisiones se realizan en el periparto y un tercio *in útero*. La transmisión perinatal está en aumento al igual que la sexual, especialmente en adolescentes. Otra causa de transmisión menos frecuente, pero para tener en cuenta, es el abuso sexual en niños menores. Sin embargo, desde la aplicación de tratamiento del antirretroviral profiláctico en madres VIH positivas, algunos estudios han sugerido que la infección *in útero* es la mayor de las transmisiones verticales. Es un gran desafío realizar un diagnóstico perinatal para iniciar la terapéutica necesaria.^{14, 16, 26}

Se ha desarrollado la siguiente clasificación para la población pediátrica:

- **P0** = Estado indeterminado de infección lactante y madre VIH+ menor de quince años de edad y con serología VIH+ aunque sin aislamiento del virus.
- **P1** = Niño asintomático con infección VIH comprobada a través de aislamiento, cultivo, PSR (reacción de la cadena de polimerasa) y/o pruebas antigénicas.
- **P2** = Niño sintomático infectado con VIH y con características de infección que definen el sida: pérdida de peso, infección oportunista, hemopatía linfoproliferativa, encefalopatía y afecciones malignas.⁴²

Según la OMS en el mundo en 1989 había 500 mil niños infectados con VIH y de estos 290 mil tenían SIDA. En 1992 esta cifra llegaba a 1 millón y 600 mil respectivamente. En la actualidad en África existen alrededor de 850.000 niños infectados por el virus de inmunodeficiencia humana (VIH).

En la población pediátrica el virus se asocia con infecciones bacterianas, de tejidos blandos, oculares y en la cavidad oral, y muestra una mayor incidencia comparado con la población infantil general. En muchos casos los agentes causales se asocian con mayor mortalidad y mayor resistencia bacteriana a los tratamientos antibióticos de primera elección.¹ Cada año nueve millones de jóvenes americanos adquieren enfermedades sexualmente transmitidas (ETS) tales como papiloma virus humano, herpes genital, hepatitis B, clamidia, gonorrea, tricomoniasis y sífilis, todas ellas con manifestaciones cutáneas. El manejo de dichas patologías genera unos costos altos, más aun cuando están asociadas con infección por virus de inmunodeficiencia humana.^{2, 9, 10, 15, 18}

Los desordenes de la piel son manifestaciones comunes de la infección del VIH y afectan entre el 80% y el 95% de los pacientes infectados, en cualquier curso de infec-

ción. Por lo menos el 60% de los pacientes tienen dos o más manifestaciones cutáneas asociadas. Algunas de estas son: dermatofitosis (15%), leucoplaquia oral (21%), foliculitis (19%), xerosis (17%), candidiasis oral (36%), herpes zoster (4%) y candidiasis cutánea (4%). En el contexto de la infección de VIH, los desórdenes cutáneos se pueden presentar con manifestaciones clínicas particulares como: sitios anatómicos raros, gravedad aumentada, fracaso del tratamiento, y progresión.^{4, 27, 28, 34, 35}

Las enfermedades en el oído, la nariz y la garganta son comunes en los niños con VIH. En algunos casos se presenta como su primer síntoma antes de los tres años de edad. Entre ellas podemos encontrar: linfadenopatías cervicales (70%), otitis (46%), candidiasis oral (35%) y afecciones adenotonsilares (31%).²²

Las especies de *Candida no-albicans* causan del 35% al 65% de todas las candidemias en la población general. Son frecuentes en los pacientes con displasias hematológicas, transplantados renales, en unidades de cuidado intensivo, post-operatorios, y en niños y adultos infectados con VIH. La proporción de especies de *Candida no-albicans* ha aumentando durante las últimas décadas. En 1990 representaron el 10% del total de las candidemias, en contraste con los años 1991-1998, cuando representaron el 35-65%. Se encuentran principalmente implicadas las siguientes especies: *C. parapsilosis* (20-40%), *C. tropicalis* (10-30%), *C. krusei* (10-35%), *C. glabrata* (5-40%), *C. lusitanae* (2-8%) y *C. guilliermondii* (1-5%). Otras especies raras como *C. rugosa*, *C. kefyr*, *C. stellatoidea*, *C. norvegensis* y *C. famata*, representan menos de 1%.⁵

Las manifestaciones orales encontradas con mayor frecuencia son la candidiasis oral y la leucoplaquia. La lesión oral frecuentemente asociada con VIH es la candidiasis pseudomembranosa. Además, es necesario tener en cuenta el alto riesgo de desencadenar caries en los niños infectados por el uso de medicación crónica. Las enfermedades periodontales están entre las enfermedades más frecuentes en niños y adolescentes. Éstas incluyen: gingivitis crónica, periodontitis agresiva, localizada o generalizada, para las cuales se hace fundamental su detección y tratamiento temprano. Se ha descrito su asociación con enfermedades sistémicas que normalmente afectan el periodonto y otras lesiones orales en niños.^{21, 24, 32, 33}

En cuanto a las infecciones orales por herpes simple, los niños están en riesgo de desarrollar compromiso orofaríngeo extenso. Esta erupción inicial, conocida como gingivoestomatitis herpética, puede causar incomodidad de la boca significativa, fiebre, linfadenopatía, y dificultad para comer y beber. Los síntomas pueden persistir durante dos semanas. Algunos niños requieren hospitalización para manejo de su deshidratación y del dolor.^{20, 36}

El panadizo herpético como infección recurrente de los dedos, es una condición rara en los pacientes immuno-

competentes, y normalmente tiene una evolución rápida y respuesta al tratamiento. Se ha reportado el caso de una niña de diez años con cuadro de úlcera necrótica recurrente de los dedos de ambas manos como primera manifestación de infección por VIH.²⁹

La varicela puede ocurrir en los niños VIH positivos y con menor frecuencia en los adultos más jóvenes. Se han informado casos de varicela recurrente en niños infectados. Las lesiones difieren de la presentación habitual por la escasez de lesiones clínicas, el diámetro más grande de las lesiones, el intervalo de tiempo significativamente más largo entre el varicela primario y la repetición, el tiempo de curación prolongada de las lesiones y el hecho de que todas las lesiones están en la misma fase de desarrollo. La mayoría de los casos reportados de infección de varicela verrugosa se han informado en pacientes con inmunosupresión. Se ha reportado un caso raro de varicela verrugosa persistente como única manifestación inicial de infección de VIH en una niña de tres años de edad previamente sana, con historia familiar de síndrome de Wiskott-Aldrich.^{23, 39}

El molusco contagioso es una infección cutánea común en el curso de los pacientes con VIH. Algunas infecciones con compromiso facial pueden producir lesiones desfigurantes. Las terapias convencionales destructivas pueden fallar.^{12, 36}

Los síntomas de la uña se encuentran presentes en el 67% de los pacientes. Los siguientes signos son los más frecuentes: líneas transversas (7.1%), onicosquias (7.1%), leuconiquia (14.3%) y melanoniquia longitudinal (14.8%). El hallazgo principal es la onicomicosis (30%), que tiene como agente etiológico el *Trichophyton rubrum* en el 48%. La incidencia de onicomicosis aumenta con el curso de la enfermedad en etapas avanzadas y con su nivel de inmunosupresión. La leuconiquia transversal en banda se ha asociado a enfermedades sistémicas y exposición a toxinas y medicamentos. Han sido descritos casos asociados además con tuberculosis pulmonar y empiema por *Streptococo intermedius*. Las infecciones fúngicas superficiales, incluso la onicomicosis, se han vuelto un problema creciente en pacientes con infección de VIH. Dichas infecciones se correlacionan con un declive en el recuento de CD4 del paciente y son marcadores de progresión de la enfermedad.^{13, 37, 40}

Las manifestaciones cutáneas de tuberculosis miliar son raras. Se han reportado dos casos de pacientes con VIH previamente desconocido, que se manifestaron con deterioro respiratorio y una erupción papulopustular superficial, donde fue aislado el *Micobacterium tuberculosis*. El deterioro pulmonar estaba presente en ambos casos, pero era suficientemente difuso y atípico para no ser específico para la tuberculosis como cuadro inicial. Estos casos ilustran la importancia del examen de piel cuida-

doso en los pacientes con la infección de VIH, ya que la presentación cutánea puede ser una señal fácilmente pasada por alto de tuberculosis miliar.³⁸

Se ha reportado el caso de un infante prematuro que desarrolló infección cutánea por un hongo dematiáceo con extensión sistémica. En los pacientes inmunocomprometidos el hongo puede invadir profundamente y se puede diseminar. Se describen cuatro tipos de infección (*Phaeoophomycotica*): superficial, cutánea/corneal, hipodérmica, y sistémica/diseminada. Las superficiales se limitan a las infecciones del estrato córneo, como la tiña negra. Las infecciones hipodérmicas se manifiestan a menudo por quistes que son el resultado de la implantación traumática del hongo, que normalmente son infecciones indolentes en individuos inmunocomprometidos. La diseminación sistémica puede tener como foco primario la piel.^{19, 43}

La desnutrición proteico-calórica tipo kwashiorkor trae consigo pérdida de peso. Dado que las manifestaciones en la piel, el pelo, y las uñas son relevantes, los dermatólogos desempeñan un papel vital para el diagnóstico de esta condición. Entre las manifestaciones superficiales en el kwashiorkor se encuentran: en primer término, despigmentación, palidez perioral, hipopigmentación pretibial y postinflamatoria; en segundo término, descamación superficial, fisuración en fosa antecubital, axilar, interdigital en los pies, en el prepucio y en los ángulos labiales; en el pelo incluyen: cambios de hipopigmentación, la “señal de la bandera”, alopecia, pérdida del rizo y brillo natural, pérdida de la textura de pelo; en las mucosas incluyen: una lengua enrojecida lisa, atrofia de papilas, estomatitis angular, queilitis, úlceras orales y perianales.⁸

Otras manifestaciones dermatológicas asociadas como el sarcoma de Kaposi y la psoriasis son raras en niños. Sin embargo, el alto predominio de desórdenes en la piel encontrados en los pacientes con VIH muestra la importancia de realizar un examen superficial cuidadoso y completo como un aspecto fundamental de la evaluación clínica inicial en esta población.^{27, 28}

Se pueden encontrar varios desórdenes proliferativos y neoplásicos en la citología, en la biopsia, y en especímenes de la autopsia de los niños infectados. Estas lesiones pueden ser clasificadas en cuatro tipos: las linfoproliferativas sistémicas, los tumores del músculo liso, el sarcoma de Kaposi y el papiloma humano. Además, se han informado casos aislados de tumores misceláneos múltiples. El tipo y lugar de presentación tienden a ser atípicos, comparado con aquéllos vistos en los niños no infectados con VIH.^{11, 25}

La introducción de la terapia antirretroviral muy activa (HAART) para el tratamiento de infección de VIH la ha transformado en una enfermedad crónica y su enfoque clínico va encaminado a contrarrestar las infec-

ciones oportunistas a largo plazo evitando la toxicidad de la terapia. Los pacientes pediátricos con la infección de VIH son un gran desafío, ya que se enfrentan durante muchas décadas a vivir con VIH y sus terapias.^{3, 6, 7, 17, 30}

Los antirretrovirales pueden ser clasificados en tres categorías: inhibidores de la proteasa (PI), inhibidores de la transcriptasa reversa no nucleótidos (NNRTI) e inhibidores de la transcriptasa reversa nucleótidos (NRTI).⁴¹

Los PI incluyen: ritonavir, lopinavir, saquinavir, atazanavir e indinavir. Los PI se han relacionado con: lipodistrofia (usualmente dos a doce meses de inicio de la terapia), distribución de grasa anormal, adiposidad central, supraclavicular o giba de búfalo, adiposidad submandibular e hipertrofia en el pecho, resistencia a la insulina, hiperlipidemia, formación de angioliomas y cambios morfológicos que incluyen pérdida de grasa subcutánea en las extremidades, lo que da una apariencia pseudoatlética, además de pérdida progresiva de grasa preauricular y parotídea. El indinavir se relaciona con: porfiria, síndrome de hipersensibilidad, síndrome de Stevens-Johnson, erupción por drogas, ginecomastia, xerodermia, fisuras en los labios, patrones de alopecia durante los primeros seis meses de terapia, que comprometen la cabeza completa, las piernas, el pubis, las extremidades, las axilas y el pecho; paroniquia con presencia de granulomas piógenos-like después de uno a nueve meses de iniciada la terapia y que resuelven después de discontinuarla. El ritonavir se relaciona con: erupción por drogas, reacciones de hipersensibilidad, sangrado espontáneo en las articulaciones pequeñas, los tejidos blandos de las palmas y las plantas, los músculos, y formación de hematomas. El saquinavir se relaciona con reacciones de hipersensibilidad y ginecomastia.

Entre los NNRTI contamos con: nevirapina, efavirenz, delavirdina y lovirida. Estos medicamentos se han relacionado con: síndrome Stevens-Johnson y reacciones de hipersensibilidad como el DRESS, de inicio a las dos a seis semanas de la terapia.

Por último, el grupo de los NRTI incluye: zidovudina, lamivudina, abacavir, didanosina, zalcitabina y estavudina. La zidovudina induce hiperpigmentación parda oscura mucocutánea en la frente, el abdomen, las zonas de flexión, las palmas, las plantas y el dorso de los dedos; además, pigmentación de las uñas, que puede comprometer toda la uña; bandas transversales o múltiples bandas longitudinales, típicamente de color azul-grisáceo oscuro y después de un mes de inicio de la terapia. La pigmentación es reversible, selectiva y depende de la dosis. Se ha documentado también hipertrichosis en los brazos y la zona púbica, paroniquia, vasculitis leucocitoclástica y predisposición a prurigo. Se ha reportado vasculitis leucocitoclástica y síndrome de Stevens-Johnson con el uso de didanosina. Con el uso de lamivudina se ha

encontrado: dermatitis de contacto alérgica y presencia de granulomas piógenos-like. La zalcitabina se ha relacionado con: exacerbación de las úlceras orales presentes en el paladar blando, la lengua y la faringe; eritema máculo-papular generalizado; síndrome de hipersensibilidad DRESS y eosinofilia.⁴¹

Objetivos

OBJETIVO GENERAL:

Describir las características dermatológicas de la población pediátrica infectada con el virus de inmunodeficiencia humana atendidos en el Hospital Militar Central durante el año 2006.

OBJETIVOS ESPECÍFICOS:

- Describir, según la etapa de la enfermedad, las patologías dermatológicas asociadas.
- Describir al examen físico las patologías dermatológicas presentes en la población pediátrica infectada con el virus de inmunodeficiencia humana.
- Describir las características dermatológicas de la población pediátrica infectada con el virus de inmunodeficiencia humana atendida en el Hospital Militar Central durante el año 2006.

Población

La totalidad de la población pediátrica infectada con el virus de inmunodeficiencia humana atendida en el Hospital Militar Central durante el año 2006.

CRITERIOS DE INCLUSIÓN:

- Niños con diagnóstico paraclínico de infección por el virus de inmunodeficiencia humana VIH.
- Niños con diagnóstico clínico de infección por el virus de inmunodeficiencia humana VIH.
- Edad menor de 18 años.

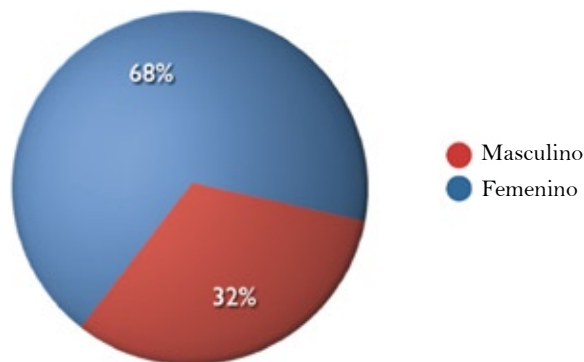


GRÁFICO 1: Población pediátrica con diagnóstico de VIH.

CRITERIOS DE EXCLUSIÓN:

- Niños con confirmación paraclínica de ausencia de infección por el virus de inmunodeficiencia humana VIH.
- Edad mayor de 18 años.

Materiales y métodos

Se utilizó un formato para recolección de datos que fue diligenciado para cada uno de los pacientes pediátricos examinados durante la consulta dermatológica en el servicio de dermatología del Hospital Militar Central durante 2006.

Se realizó al acudiente de cada paciente pediátrico la respectiva anamnesis, una evaluación clínica de cada paciente, y de acuerdo con los hallazgos encontrados se realizaron las recomendaciones pertinentes a cada paciente. Se revisó la historia clínica de cada paciente y se consignó el examen dermatológico realizado en la misma. Los pacientes iniciaron su control periódico por el servicio de dermatología del Hospital Militar Central, para llevar a cabo la prevención y la intervención oportuna de las patologías que puedan presentarse durante su enfermedad.

Se analizaron los resultados obtenidos, teniendo en cuenta las manifestaciones cutáneas asociadas a la infección con el VIH reportadas en la literatura médica. Para el análisis estadístico se utilizó el programa Excel 2003 se establecieron proporciones y medidas de tendencia central.

Resultados

Fueron incluidos en el presente estudio 19 niños con infección por el virus de inmunodeficiencia humana VIH confirmados por hallazgos clínicos y paraclínicos. Entre estos había 13 niñas (68.5%) y 6 niños (31.5%). Dentro de esta población pediátrica se incluyeron 14 pacientes pertenecientes a la Fundación Eudes con sede en Bogotá, quienes fueron valorados en el servicio de Dermatología del Hospital Militar Central. (GRÁFICO 1)

Siete niños (37%) tenían de 4 a 6 años de edad; cuatro (21%), entre 7 a 10 años; cuatro pacientes (21%) entre 11 a 15 años; tres niños (16%), entre 1 a 3 años y sólo un paciente en el porcentaje de edad entre 16 a 18 años (5%).

La edad más frecuente en el momento del diagnóstico de VIH fue de 1 a 3 años (53%), seguida de los menores de un año (26%), los de 4 a 6 años (16%) y los de 7 a 10 años (5%).

Catorce de los niños (74%) tenían un tiempo de evolución con la infección por el VIH entre uno a seis años, cuatro de ellos llevaban siete a diez años de evolución y uno entre once a quince años (5%).

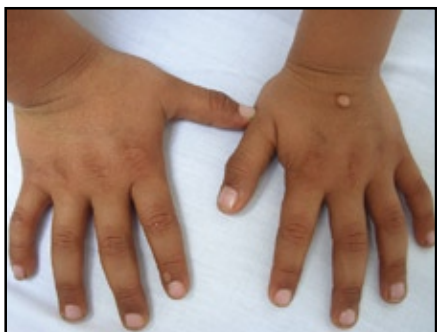

FIGURA 1: Paciente masculino de seis años de edad con verrugas virales en el dorso de la mano izquierda y compromiso del segundo y tercer dedo de la mano derecha.

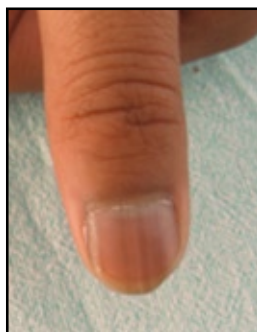


FIGURA 2: Paciente femenina de catorce años de edad con melanoniquia longitudinal en el primer dedo de la mano izquierda.

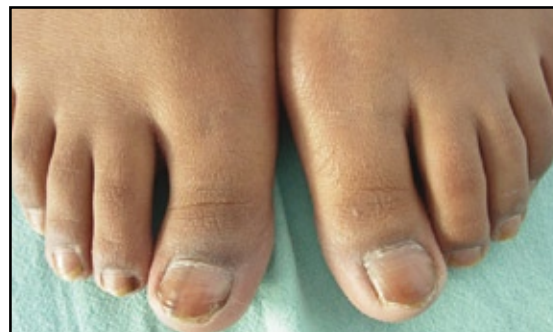

FIGURA 3: Paciente femenina de catorce años con melanoniquia longitudinal en hallux bilateral inducida por zidovudina AZT.

De la población comprendida entre uno a cinco años, representada por siete niños, cuatro pacientes (58%) tenían niveles CD4 mayores de 1000/mm³ (estado de no supresión), un paciente (14%) tenía niveles de 500 a 999/mm³ (supresión moderada) y dos (28%) tenían niveles menores de 500/mm³ (supresión grave).

En cuanto a la población comprendida entre seis a doce años, representada por doce niños, diez de ellos (83%) tenían niveles CD4 mayores de 500/mm³ (estado de no supresión); dos niños (27%) niveles de 200 a 499/mm³ (supresión moderada). No hubo niveles de supresión grave en este grupo.

Se encontró carga viral indetectable (Log <1.69) en nueve pacientes (47%); entre log. 1.7 a 3, en cinco de los pacientes (26%), con un promedio de log. 2.3; entre log 3.1 a 4 en dos pacientes (10%); entre log 4.1 a 5 en dos pacientes (10%) y uno (5%) entre log. 5.1 a 6.

Los medicamentos antirretrovirales que hacen parte del tratamiento para el control de la infección por VIH en

esta población pediátrica son en frecuencia como sigue: ritonavir (RTV) combinada con lopinavir (Kaletra) en 19 pacientes (100%); zidovudina (AZT) combinada con lamivudina 3TC (Combivir) en catorce niños (74%); estavudina 4DT en cuatro (21%); didanosina (DDI) en tres pacientes (16%) y lamivudina 3TC en dos niños (10%).

En el 100% de los pacientes se encontró algún hallazgo clínico dermatológico entre los cuales están: xerodermia en dieciséis pacientes (84%), excoriaciones en diez pacientes (53%) y en siete pacientes (37%) cicatrices. No se evidenció lipodistrofia en ningún paciente (**GRÁFICO 2**).

La localización más frecuente de las lesiones fue en los miembros inferiores (79%), los miembros superiores (63%), el cuero cabelludo (48%), la cara, el cuello y la espalda (26% respectivamente) y por último en el pecho y los genitales (10%).

Dos pacientes (10%) de la población tuvieron manifestaciones orales asociadas. Un niño de seis años de edad, con aftas en la cavidad oral, CD4 de 928/mm³ (estado de

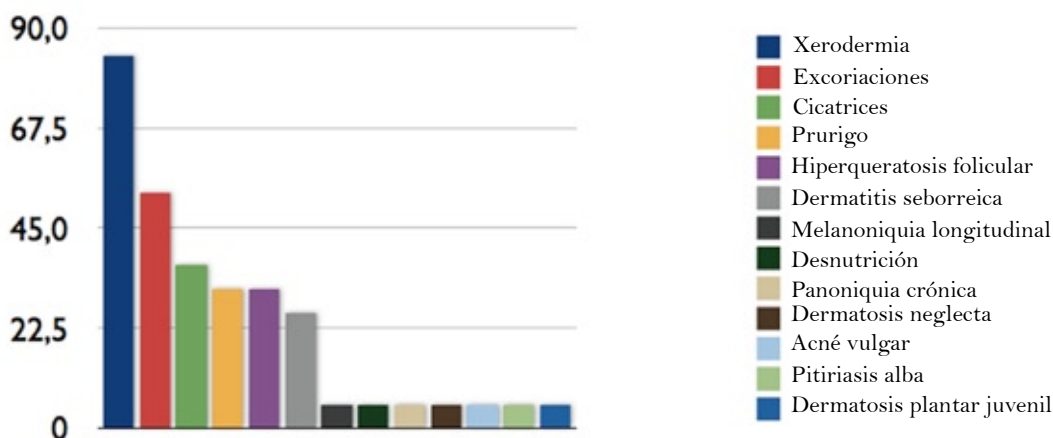


GRÁFICO 2: Manifestaciones dermatológicas en los pacientes pediátricos con diagnóstico de VIH.

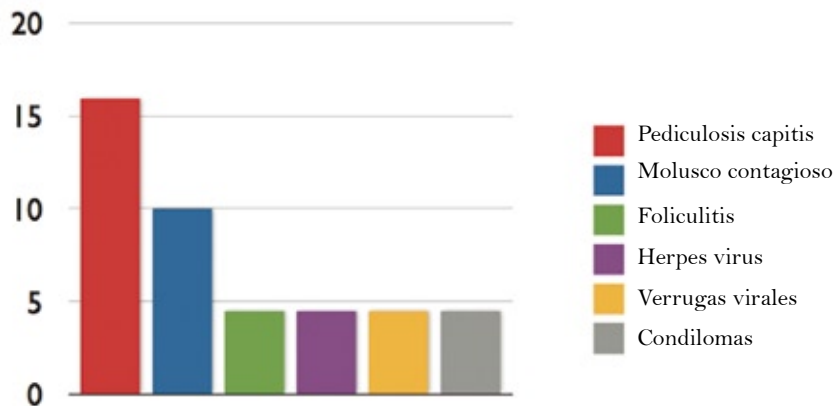


GRÁFICO 3: Patologías infecciosas en los pacientes pediátricos con diagnóstico de VIH.

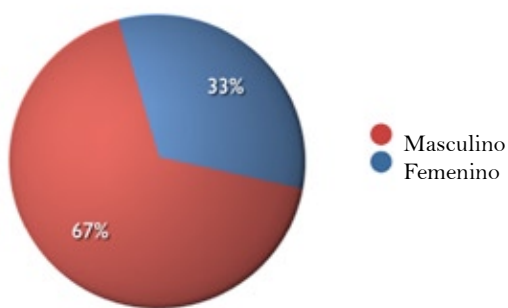


GRÁFICO 4: Población pediátrica con diagnóstico de VIH. Estado Indeterminado.

no supresión), carga viral log. 2.12 y presencia simultánea de verrugas virales múltiples en el dorso de las manos. (FIGURA 1). Y otro paciente con lesiones vesiculares y erosiones en los labios y las fosas nasales, con infección por herpes virus, con CD4 menor de 500/mm³ y carga viral log 3.2.

Los hallazgos en las uñas se encontraron en dos (10%) de los niños. Una paciente de diecisiete años con paroniquia

crónica en los diez dedos de las manos y líneas transversales de Beau en el tercer dedo de la mano izquierda. Con antecedente de onicofagia y trauma directo constante de las uñas, con CD4 de 572/mm³ (Estado de no supresión) y carga viral log 1.7.

Otra paciente con melanoniquia longitudinal en los hallux bilateral y en el primer dedo de ambas manos, en tratamiento antirretroviral con zidovudina combinada con lamivudina (Combivir) y ritonavir combinada con lopinavir (Kaletra), siendo muy probablemente inducida la melanoniquia por la zidovudina AZT. (FIGURAS 2 Y 3)

Hubo sólo una paciente (5%) con signos de desnutrición. Se trata de una niña de tres años de edad con palidez perioral, alopecia difusa y pelo en bandera con pérdida del brillo y grosor, con niveles de CD4% de 628/mm³ (supresión moderada) y carga viral log. 3.94.

Entre las patologías de etiología infecciosa encontradas en estos pacientes se destacan: pediculosis capitis en tres niños (16%); molusco contagioso, en dos (10%); foliculitis, en uno (5%); verrugas virales, en uno (5%) y herpes virus en un paciente (5%). Cabe anotar que hubo

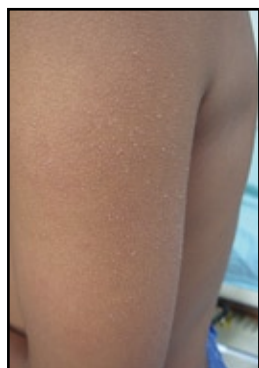

FIGURA 4: Hiperqueratosis folicular como diagnóstico adicional en los pacientes pediátricos con VIH.

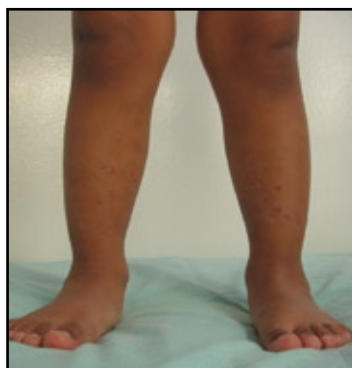

FIGURA 5: Prurigo como diagnóstico adicional en los pacientes pediátricos con VIH.

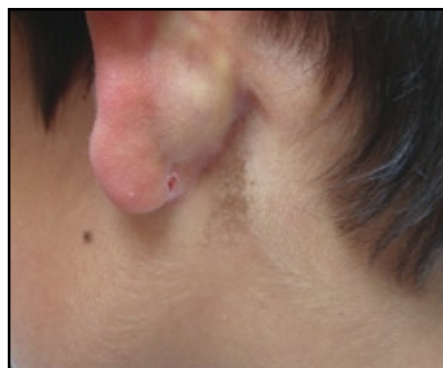

FIGURA 6: Dermatitis neglecta como diagnóstico adicional en los pacientes pediátricos con VIH.

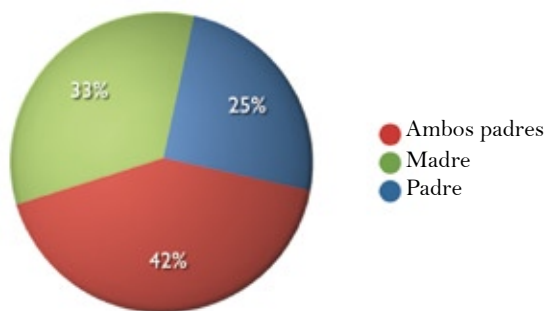


GRÁFICO 5: Infeción por VIH en los padres de los niños con VIH. Estado Indeterminado.

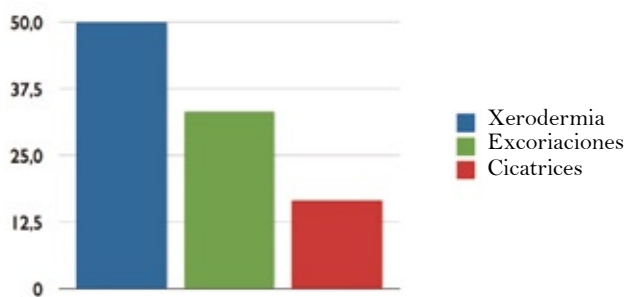


GRÁFICO 6: Manifestaciones dermatológicas en los pacientes pediátricos VIH. Estado Indeterminado.

una paciente de cuatro años con CD4 de 169/mm³ (supresión grave) y carga viral indetectable, con moluscos contagiosos múltiples en el cuello, el pecho y los miembros superiores, y presencia de condilomas acuminados perianales múltiples de manera simultánea. (GRÁFICO 3)

Otros hallazgos dermatológicos encontrados fueron: hiperqueratosis folicular y prurigo en seis pacientes (32%); dermatitis seborreica en cinco pacientes (26%); y dermatosis neglecta, acné vulgar, ptiriasis alba, dermatosis plantar juvenil en uno (5%); respectivamente, del total de la población. (FIGURAS 4, 5 Y 6)

Durante la realización del presente estudio se encontró una población pediátrica adicional de doce niños, con diagnóstico de VIH estado indeterminado (P0), con perfil inmunológico hasta el momento normal (CD4 normales para la edad), sin aislamiento del virus, los cuales se encuentran en seguimiento desde el momento de su nacimiento, por parte del servicio de Infectología Pediátrica del Hospital Militar Central. Este grupo fue incluido para estudiar las manifestaciones dermatológicas asociadas a los estados indeterminados de infección por VIH. De estos doce niños, ocho (66.6%) eran de sexo masculino y cuatro (33.3%), de sexo femenino. (GRÁFICO 4). Ocho (66.6%) con edades entre uno y tres años; y cuatro (33.3%) menores de un año. El periodo de seguimiento, por parte del personal médico, en ocho (66.6%) de los pacientes ha sido de uno a tres años y en cuatro pacientes (33.3%) ha sido

durante menos de un año.

Cinco pacientes (41.6%) tienen como antecedente ambos padres con diagnóstico de VIH; cuatro pacientes (33.3%), únicamente con madre VIH positiva y tres (25%), con padre VIH positivo (GRÁFICO 5).

El lugar del cuerpo donde se encontraron la mayoría de las lesiones fue: en los miembros inferiores seis pacientes (50%), dos (16.6%) en los miembros superiores y uno (8.3%) en la cara, el pecho, la espalda y los genitales. En cuanto a las manifestaciones clínicas se encontró en seis pacientes (50%) xerodermia; en cuatro (33.3%), excoriaciones y en dos (16.6%), cicatrices hipopigmentadas. No hubo hallazgos clínicos en la cavidad oral, alteraciones dermatológicas asociadas a desnutrición, ni cambios ungueales (GRÁFICO 6). Vale la pena resaltar que en tres (25%) de los pacientes se hizo diagnóstico adicional de prurigo y en uno (8.3%), de candidiasis cutánea.

Discusión

Se conoce que en los niños la infección por el VIH puede ocurrir *in útero* durante la gestación, intraparto o por la leche materna, pero que la infección puede expresarse plenamente durante los dos a tres años siguientes de vida. En esta población se encontró que el diagnóstico de VIH en los niños se realizó en la mayoría de los casos (53%) en el rango de edad comprendido entre el primer al tercer año de vida, siendo este lapso crítico para el paciente y un reto para el personal médico, ya que detectar tempranamente y controlar la infección por VIH constituye el objetivo primordial de la atención médica.

En la infección del VIH los desórdenes de piel son manifestaciones comunes en el 80% a 95% de los pacientes infectados, según reporta la literatura. En la población pediátrica estudiada el 100% de los niños presentó alguna alteración en la piel, entre las que se destacan: xerodermia (84%), excoriaciones (53%), cicatrices (37%), hiperqueratosis folicular (32%), prurigo (32%), dermatitis seborreica (26%), y otras menos frecuentes como melanoniquia longitudinal, signos de desnutrición, paroniquia crónica traumática, dermatosis neglecta, acné vulgar, ptiriasis alba y dermatosis plantar juvenil (5%). No se evidenció lipodistrofia en ningún paciente.

Como se ha descrito en la literatura, el estado inmunológico del paciente y la carga viral son factores influyentes en la aparición de toda clase de infecciones asociadas al VIH. En este estudio se pudo evidenciar que la mayoría de los niños tienen niveles de CD4 en estado de no supresión y cargas virales indetectables o menores a Log₃, lo que nos muestra el adecuado control actual de la infección y en consecuencia la poca presencia de manifestaciones clínicas infecciosas asociadas al VIH en esta población.

Vale la pena hacer énfasis en el grupo de niños con VIH estado indeterminado que se encuentran en seguimiento, con perfil inmunológico hasta el momento normal y sin aislamiento del virus, ya que el 41.6% tienen ambos padres con diagnóstico de VIH; el 33.3%, únicamente la madre VIH positiva y el 25%, el padre VIH positivo, lo cual nos muestra la dramática repercusión de esta infección en la salud infantil, por la posible muerte temprana de los padres.

Conclusiones

El enfoque de la maternidad en las mujeres VIH positivas y su deseo de ser madres han venido cambiando con el tiempo. Por ese motivo se atenderán cada vez con mayor frecuencia recién nacidos producto de mujeres VIH positivas, que requieren un seguimiento estricto y es un reto para la ciencia detectar oportunamente el momento en que puedan desarrollar la enfermedad.

El entrenamiento de profesionales tanto pediatras como dermatólogos, para detectar precozmente hallazgos clínicos dermatológicos asociados a la infección por VIH, es el reto que debe ser asumido de manera estricta en el seguimiento de la población pediátrica y en la evaluación clínica que se realiza de manera especial durante los primeros tres años de vida.

Teniendo en cuenta que la infección por el VIH es un problema creciente entre los adolescentes, resulta ser un reto mayor para nosotros como personal médico intervenir en la vida sexual de los jóvenes y difundir la práctica de conductas sexuales seguras con protección y responsabilidad, con el fin de contribuir en la prevención de nuevas infecciones.

AGRADECIMIENTOS: A la Dra, Ximena Sánchez, Jefe Servicio Dermatología Hospital Militar Central, por su asesoría y apoyo. Al Servicio de Infectología Pediátrica del Hospital Militar Central, en cabeza de la doctora Cristina Mariño, por su valiosa colaboración. A la Fundación Eudes, por su colaboración.

Referencias

- Molyneux E. Bacterial infections in children with HIV/AIDS. *Trop Doct.* 2004; 34: 195-8.
- Raj R, Verghese A. Human immunodeficiency virus infections in adolescents. *Adolesc Med.* 2000; 11: 359-74.
- Abrams EJ. Opportunistic infections and other clinical manifestations of HIV disease in children. *Pediatr Clin North Am.* 2000; 47: 79-108.
- Spira R, Mignard M, Doutré MS, Morlat P, Dabis F. Prevalence of Cutaneous Disorders in a Population of HIV-Infected Patients: Southwestern France. *Arch Dermatol.* 1998; 134: 1208-12.
- Krcmery V, Barnes AJ. Non-albicans *Candida* spp. causing fungaemia: pathogenicity and antifungal resistance. *J Hosp Infect.* 2002; 50: 243-60.
- Kamin D, Hadigan C. Hyperlipidemia in children with HIV infection: an emerging problem. *Expert Rev Cardiovasc Ther.* 2003; 1: 143-50.
- Berenguer J, Laguna F, López-Aldeguer J, Moreno S, Arribas JR, Ribera E, *et al.* Prevention of opportunistic infections in adult and adolescent patients with HIV infection. *Enferm Infecc Microbiol Clin.* 2004; 22:271.
- Alam M, Grossman ME, Longley BJ, Schneiderman PI. Kwashiorkor in Patients With AIDS. *Cutis.* 2001; 67: 321-4.
- Chesson HW, Blandford JM, Gift TL, Tao G, Irwin KL. The estimated direct medical cost of sexually transmitted diseases among American youth, 2000. *Perspect Sex Reprod Health.* 2004; 36 :11-9.
- Schoeberlein DR, Belzer ME, Woolston JL. HIV prevention for teenage girls: relationships are the medium and the message. *AIDS Read.* 1999; 9: 113-8, 121.
- Balarezo FS, Joshi VV. Proliferative and neoplastic disorders in children with acquired immunodeficiency syndrome. *Adv Anat Pathol.* 2002; 9: 360-70.
- Brown CW Jr, O'Donoghue M, Moore J, Tharp M. Recalcitrant *Molluscum Contagiosum* in an HIV-Afflicted Male Treated Successfully With Topical Imiquimod. *Cutis.* 2000; 65: 363-6.
- Mautner GH, Lu I, Ort RJ, Grossman ME. Transverse Leukonychia With Systemic Infection. *Cutis.* 2000; 65: 318-20.
- Tóth FD, Bácsi A, Beck Z, Szabó J. Vertical transmission of human immunodeficiency virus. *Acta Microbiol Immunol Hung.* 2001; 48: 413-27.
- Resnick S. Skin signs of sexually transmitted diseases in adolescents. *Adolesc Med.* 2001;12: 285-303.
- Nielsen K, Bryson YJ. Diagnosis of HIV infection in children. *Pediatr Clin North Am.* 2000; 47: 39-63.
- Luzuriaga K, Sullivan JL. Pediatric HIV-1 infection: advances and remaining challenges. *AIDS Rev.* 2002; 4: 21-6.
- Raoult D, Foucault C, Brouqui P. Infections in the homeless. *Lancet Infect Dis.* 2001; 1: 77-84.
- Bryan MG, Elston DM, Hivnor C, Honl BA. Phaeohyphomycosis in a Premature Infant. *Cutis.* 2000; 65:137-140.
- Blevins, JY. Primary Herpetic Gingivostomatitis In Young Children. *Pediatr Nurs.* 2003; 29: 199-202.
- Naidoo S, Chikte U. Oro-facial manifestations in paediatric HIV: a comparative study of institutionalized and hospital outpatients. *Oral Dis.* 2004;10:13-8.
- Singh A, Georgalas C, Patel N, Papesch M. Presentations in children with HIV infection. *Clinical Otolaryngology & Allied Sciences.* 2003; 28: 240-3.
- Nikkels AF, Simonart T, Kentos A, Liesnard C, Sadzot-Delvaux C, Piérard GE, *et al.* Atypical recurrent varicella in 4 patients with hemopathies. *J Am Acad Dermatol.* 2003; 48: 442-7.
- Oh TJ, Eber R, Wang HL. Periodontal diseases in the child and adolescent. *Journal of Clinical Periodontology.* 2002; 29: 400-10.

25. Hoang MT, Friedlander SF. Rare cutaneous malignancies of childhood. *Curr Opin Pediatr.* 1999; 11: 464-70.
26. Hoernle EH, Reid TE. Human immunodeficiency virus infection in children. *American Journal of Health-System Pharmacy.* 1995; 52: 961-79.
27. Samet JH, Muz P, Cabral P, Jhamb K, Suwanchinda A, Freedberg KA. Dermatologic Manifestations in HIV-Infected Patients: A Primary Care. *Mayo Clin Proc.* 1999;74:658-60.
28. Samet JH, Libman H, LaBelle C, Steger K, Lewis R, Craven DE, Freedberg KA. A model clinic for the initial evaluation and establishment of primary care for persons infected with human immunodeficiency virus. *Arch Intern Med.* 1995;155:1629-33.
29. El Hachem M, Bernardi S, Giraldi L, Diociaiuti A, Palma P, Castelli-Gattinara G. Herpetic whitlow as a harbinger of pediatric HIV-1 infection. *Pediatr Dermatol.* 2005; 22:119-21.
30. Wu JJ, Huang DB, Pang KR, Tyring SK. Vaccines and immunotherapies for the prevention of infectious diseases having cutaneous manifestations. *J Am Acad Dermatol.* 2004; 50: 495-528.
31. Martínez-Rojano H, Juárez Hernández E, Ladrón De Guevara G, del Carmen Gorbea-Robles M. Rheumatologic Manifestations of Pediatric HIV Infection. *AIDS Patient Care STDs.* 2001;15:519-26.
32. Khongkuntian P, Grote M, Isaratanan W, Piyaworawong S, Reichart PA. Oral manifestations in 45 HIV-positive children from Northern Thailand. *J Oral Pathol Med.* 2001;30:549-52.
33. Wananukul S, Thisyakorn U. Mucocutaneous Manifestations of HIV Infection in 91 Children Born to HIV-Seropositive Women. *Pediatr Dermatol.* 1999;16:359-63.
34. Prose NS. Skin manifestations of HIV-1 infection in children. *Clin Dermatol.* 1991;9:59-64.
35. Rigopoulos D, Pappas V, Katsambas A. Cutaneous markers of HIV infection. *Clin Dermatol.* 2004;22:487-98.
36. Yen-Moore A, Vander Straten M, Carrasco D, Evans TY, Tyring SK. Cutaneous viral infections in HIV-infected individuals. *Clin Dermatol.* 2000;18:423-32.
37. Cribier B, Mena ML, Rey D, Partisani M, Fabien V, Lang JM, Grosshans E. Nail Changes in Patients Infected With Human Immunodeficiency Virus: A Prospective Controlled Study. *Arch Dermatol.* 1998;134:1216-20.
38. High WA, Evans CC, Hoang MP. Cutaneous miliary tuberculosis in two patients with hiv infection. *J Am Acad Dermatol.* 2004; 50(5 Suppl):s110-3.
39. Zampogna JC, Flowers FP. Persistent verrucous varicella as the initial manifestation of HIV. *J Am Acad Dermatol.* 2001;44(2 Suppl):391-4
40. Gregory N. Special patient populations: Onychomycosis in the HIV-positive patient. *J Am Acad Dermatol.* 1996; 35 (3 Pt 2):S13-16
41. Ward HA, Russo GG, Shrum J. Cutaneous manifestations of antiretroviral therapy. *J Am Acad Dermatol.* 2002;46:284-93.
42. Resolución No.00412 de 2000. Guía de Atención del VIH/SIDA. Ministerio de Protección Social. Colombia.
43. Murakawa GJ, Harvell JD, Lubitz P, Schnoll S, Lee S, Berger T. Cutaneous Aspergillosis and Acquired Immunodeficiency Syndrome. *Arch Dermatol.* 2000;136:365-9.