

# Criptococosis cutánea: manifestación inicial de una infección diseminada en un paciente con trasplante renal

*Cutaneous cryptococosis: an early manifestation of a disseminated infection in a renal transplanted patient.*

Luz Adriana Vásquez,<sup>1</sup> Verónica Molina,<sup>2</sup> Ana Milena Toro,<sup>3</sup> Carlos Ignacio Gómez,<sup>4</sup> Ana Cristina Ruiz,<sup>5</sup> Juan Esteban Arroyave.<sup>6</sup>

1. Dermatóloga Hospital Pablo Tobón Uribe.
2. Dermatóloga, Unidad de Dermatología Hospital Pablo Tobón Uribe.
3. Residente de segundo año de dermatología UPB.
4. Infectólogo Hospital Pablo Tobón Uribe.
5. Dermatopatóloga Hospital Pablo Tobón Uribe.
6. Dermatólogo Hospital Pablo Tobón Uribe.

## Correspondencia:

Ana Milena Toro Giraldo  
Email: anatoro@une.net.co

Recibido: Noviembre 28 de 2007.

Aceptado: Marzo 30 de 2008.

No se reportan conflictos de intereses.

## Resumen

*Cryptococcus neoformans* representa la tercera causa de infección fúngica sistémica en pacientes transplantados luego de *Candida* y *Aspergillus*. Afecta principalmente el sistema nervioso central y los pulmones, siendo frecuente el compromiso sistémico. Presentamos el caso de un hombre con úlceras en los miembros inferiores como manifestación inicial de una infección diseminada.

**PALABRAS CLAVE:** *Cryptococcus neoformans*, criptococosis, trasplante.

## Summary

*Cryptococcus neoformans* represent the third cause of systemic fungal infection in transplanted patients after *Candida* and *Aspergillus*. It affects primary the central nervous system and the lungs and frequently the affection is systemic. We present the case of a man with lower limb ulcers as initial manifestation of disseminated infection.

**KEY WORDS:** *Cryptococcus neoformans*, cryptococosis, transplantation.

## Caso clínico

Hombre de 44 años, residente en el área rural y operario de una fábrica de hilos, con antecedente de trasplante renal hace siete años por insuficiencia renal crónica de causa desconocida, por lo cual recibía tratamiento inmunosupresor con ciclosporina, prednisolona y mofetil micofenolato.

Historia de tres meses de evolución que inició con fiebre intermitente y aparición de lesiones en la piel, inicialmente eritematosas y empastadas que luego progresan a úlceras intensamente dolorosas. Además

refería presentar desde hace varios días cefalea, vómito y malestar general asociados a disminución de la agudeza visual, diplopia y vértigo.

Al examen físico presentaba placas eritematosas, edematosas, infiltradas y calientes y úlceras de bordes violáceos, bien definidos, con un fondo limpio y superficie con tejido de granulación, que comprometían los dos tercios inferiores de la cara anterolateral y posterior del muslo izquierdo. (FIGURA 1) En el examen el paciente también tenía nistagmus horizontal y se veía muy comprometido en su estado general.

Dentro de los exámenes paraclínicos realizados se

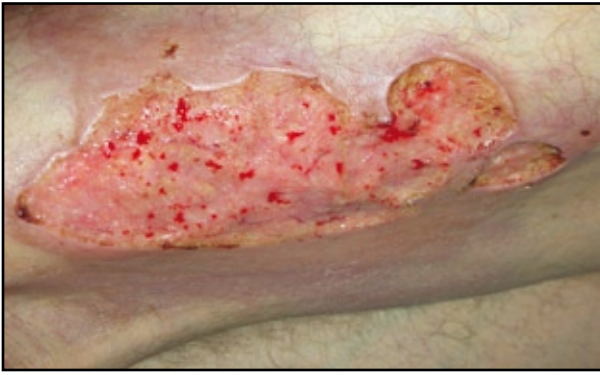

FIGURA 1: Úlcera de gran tamaño en el muslo izquierdo.

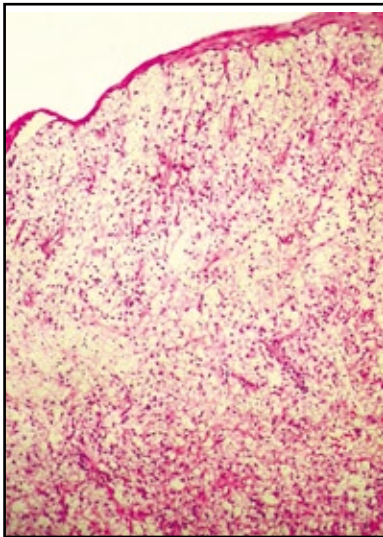


FIGURA 2: Panorámica en la que se observa comprometido de todo el espesor de la dermis por células de aspecto espumoso.

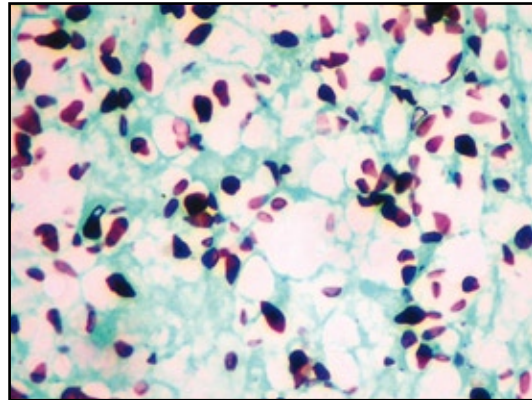


FIGURA 3: Con la coloración de plata metenamina se aprecian numerosas levaduras rodeadas de un halo capsular claro, compatibles con *cryptococcus neoformans*.

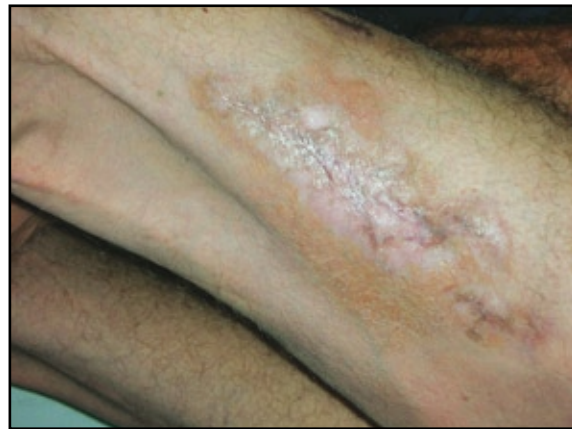

FIGURA 4: Cicatrización total de la úlcera en el muslo izquierdo, seis meses después del tratamiento.

encontraron nódulos pulmonares, el de mayor tamaño estaba cavitado y tenía pared delgada; meningitis crónica e hidrocefalia comunicante activa; antígeno para criptococo sérico y en LCR positivos (dilución 1:256 y 1:64 respectivamente), cultivos positivos para *Cryptococcus neoformans* en muestras de lavado bronco alveolar y LCR, lo cual sumado al hallazgo del estudio histopatológico (FIGURA 2 Y 3) de las lesiones cutáneas confirmaron el diagnóstico de criptococosis diseminada.

Debido al compromiso sistémico, se suspendió el tratamiento con mofetil micofenolato y se inició, por su antecedente de insuficiencia renal, fluconazol 800 mg dosis inicial y luego 400 mg/día intravenosos por 7 días, continuando tratamiento ambulatorio con fluconazol 400 mg/día vía oral con excelente evolución clínica (FIGURA 4).

## Discusión

La criptococosis ocupa el tercer lugar en frecuencia como

causa de infección fúngica sistémica en pacientes receptores de trasplante después de *Candida* y *Aspergillus*.<sup>1,2</sup>

Una revisión reciente estudió la incidencia de *C. neoformans* en pacientes transplantados, y reportó una incidencia del 2.8%, un tiempo medio de intervalo entre el trasplante y el comienzo de la infección de 1.6 años (35 meses en los casos de trasplante renal) y una tasa de mortalidad global del 42%.<sup>3,4</sup> En el caso de este paciente el tiempo entre el trasplante y el comienzo de la infección fue de siete años.

La terapia inmunosupresora es probablemente el principal factor predisponente para la infección por *Cryptococcus*, en particular los esteroides. Reportes de estudios mostraron que el 61-87% de los receptores de trasplante con diagnóstico de criptococosis estaban recibiendo tratamiento con prednisona al momento del diagnóstico;<sup>1</sup> sin embargo, no es claro cuál es la dosis asociada con mayor riesgo. En el caso de este paciente estaba recibiendo 15 mg/día. Otro factor predisponente

también presente en este reporte de caso es el antecedente de falla renal, debido a que la uremia disminuye la tasa de transformación linfocítica y disminuye la producción de algunas citoquinas implicadas en el desarrollo de respuesta inmune contra el *cryptococcus*, lo que facilita una rápida progresión y diseminación clínica.<sup>1</sup>

Los principales sitios de infección por *cryptococcus* son el sistema nervioso central (SNC) y los pulmones y es frecuente el compromiso sistémico. En una revisión<sup>2</sup> de 159 casos, el 55% de los pacientes presentó compromiso del SNC; el 13%, compromiso de la piel, los tejidos blandos y el tejido osteoarticular; el 6%, compromiso pulmonar y el 24%, compromiso multisistémico.

Las presentación clínica más común en el SNC es la meningitis con hidrocefalia o sin ella y en los pulmones los nódulos e infiltrados frecuentemente asintomáticos.

En la piel puede producir casi cualquier tipo de lesión, desde un cuadro similar a una celulitis bacteriana, pápulas, nódulos, abscesos, hasta úlceras de bordes bien definidos.<sup>5</sup> Husain y colegas<sup>3</sup> reportaron que en el 72% de sus pacientes la criptocosis cutánea se presentó como una celulitis bacteriana.

El paciente descrito en este reporte presentó inicialmente un cuadro similar a una celulitis y posteriormente desarrolló úlceras, asociado a nódulos pulmonares y meningitis crónica con hidrocefalia.

Con respecto al diagnóstico se resalta en este caso el valor del estudio histopatológico y la ayuda que ofrecen las tinciones plata metenamina, PAS y mucicarmina para realizar el diagnóstico temprano en el paciente inmunocomprometido que inicialmente sólo manifiesta lesiones cutáneas. Se debe tener en cuenta que las manifestaciones cutáneas forman parte de una enfermedad diseminada<sup>3,4</sup> y siempre debe buscarse compromiso en otros sistemas. Es importante mencionar aquí la utilidad que puede ofrecer la búsqueda del antígeno de *cryptococcus* en sangre para el diagnóstico de enfermedad diseminada.<sup>5</sup>

En el tratamiento de una infección diseminada por *cryptococcus* clásicamente se utiliza la anfotericina B sola o con fluocitosina. En este paciente por su antecedente de falla renal decidió iniciarse tratamiento con fluconazol a dosis altas como monoterapia. Este medicamento ha sido reportado en varios estudios,<sup>5</sup> tiene una excelente farmacocinética dentro del SNC y ha dado buenos resultados. En esta ocasión el tratamiento obtuvo un resultado satisfactorio.

## Conclusión

La criptocosis cutánea en pacientes receptores de trasplante debe ser vista como una infección diseminada que requiere tratamiento sistémico precoz, por lo tanto el diagnóstico temprano es esencial y para ello el estudio histopatológico y cultivo de cualquier lesión sospechosa en un paciente inmunocomprometido son fundamentales.

## Referencias

1. Vilchez RA, Fung J, Kusne S. Cryptococcosis in Organ Transplant Recipients: An Overview. *Am J Transplant* 2002; 2: 575-80.
2. Singh N. Fungal Infections in the Recipients of Solid Organ Transplantation. *Infect Dis Clin N Am* 2003; 17: 113-34.
3. Husain S, Wagener MM, Singh N. Cryptococcus neoformans Infection in Organ Transplant Recipients: Variables Influencing Clinical Characteristics and Outcomes. *Emerg Infect Dis* 2001; 7: 3: 375-81.
4. Moe K, Lotsikas-Baggili AJ, Kuplec-Banasikowska AK, Kauffman CL. The Cutaneous Predilection of Disseminated Cryptococcal Infection in Organ Transplant Recipients. *Arch Dermatol* 2005; 141: 913.
5. Perfect JR, Casadevall A. Cryptococcosis. *Infect Dis Clin N Am* 2002; 16: 837-74.