

Angioqueratoma nevoide circunscrito: reporte de un caso

Angiokeratoma circumscriptum naeviforme: case report

Helberth José Cuchía,¹ Elkin Peñaranda,² Carlos Alberto Ojeda.³

1. Médico, residente de Dermatología, Facultad de Medicina, Universidad Nacional de Colombia, Bogotá, D.C., Colombia.
2. Médico dermatólogo oncólogo, Hospital Universitario de La Samaritana; docente, Facultad de Medicina, Universidad Nacional de Colombia, Bogotá, D.C., Colombia.
3. Médico dermatólogo, Hospital Universitario de La Samaritana; docente, Facultad de Medicina, Universidad Nacional de Colombia, Bogotá, D.C., Colombia.

Resumen

El angioqueratoma nevoide circunscrito es el más raro de los cinco tipos de angioqueratomas descritos en la literatura. Estas lesiones usualmente están presentes al nacimiento y no se relacionan con enfermedad sistémica.

Presentamos el caso de un hombre de 32 años con cuadro clínico de angioqueratoma nevoide circunscrito tratado con crioterapia, con buena respuesta inicial.

PALABRAS CLAVE: angioqueratoma, enfermedad de Fabry, terapéutica.

Summary

Angiokeratoma circumscriptum naeviforme is the least frequent among the five types of the angiokeratomas described in the literature. These lesions are usually present at birth and are not related with systemic diseases. We reported a case of 32 year-old man with circumscribed angiokeratoma managed with cryotherapy and good initial response.

KEY WORDS: Anquiokeratoma, Fabry disease, therapy.

Correspondencia:

Helbert José Cuchía

Email: hosecu@yahoo.ca

Recibido: Enero 22 de 2009.

Aceptado: Marzo 8 de 2009.

No se reportan conflictos de intereses.

Caso clínico

Se trata de un hombre de 32 años que refiere desde hace ocho años la aparición de lesiones rojo-violáceas múltiples en el muslo derecho, que han ido incrementando en número y que sangran después de traumas menores. Niega otra sintomatología concomitante durante el curso de su enfermedad. Como antecedentes, sólo manifiesta ser fumador de medio paquete de cigarrillos al día desde hace 10 años. Es un paciente obeso, con un índice de masa corporal de 31, frecuencia cardíaca de 80 por minuto, frecuencia respiratoria de 18 por minuto y tensión arterial de 160/90 mm Hg.

El examen dermatológico reveló en el muslo derecho, y siguiendo una distribución parecida al herpes zóster, la presencia de múltiples pápulas rojo violáceas, de superficie verrugosa de 5 a 10 mm de diámetro, compresibles a la palpación, no pulsátiles y con diascopia negativa

(FIGURA 1). No se encontró linfadenopatía regional palpable. El resto del examen físico fue normal.

Con los anteriores hallazgos clínicos, se hicieron diagnósticos presuntivos de: 1) angioqueratomas múltiples, 2) hipertensión arterial sistémica y 3) probable enfermedad de Fabry. Se solicitaron estudios de función renal, valoración conjunta por los servicios de Nefrología y Oftalmología para descartar un posible compromiso sistémico, teniendo en cuenta el hallazgo de hipertensión arterial, y por último, se ordenó la biopsia de una de las lesiones en el muslo.

Los exámenes paraclínicos fueron informados como normales. El Servicio de Nefrología nuevamente encontró cifras elevadas de tensión arterial y solicitó determinación de niveles de la enzima α -galactosidasa de los leucocitos, los cuales demostraron una actividad normal, y el de Oftalmología determinó que el paciente no presentaba alteraciones oculares. En la biopsia cutánea se

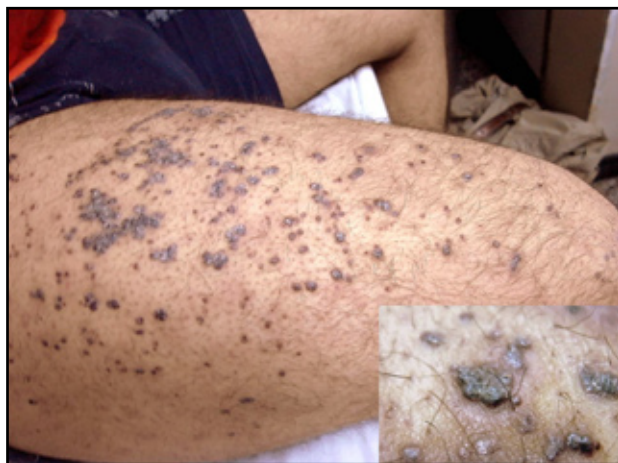

FIGURA 1. Pápulas violáceas de base eritematosa y superficie verrugosa en el muslo derecho.

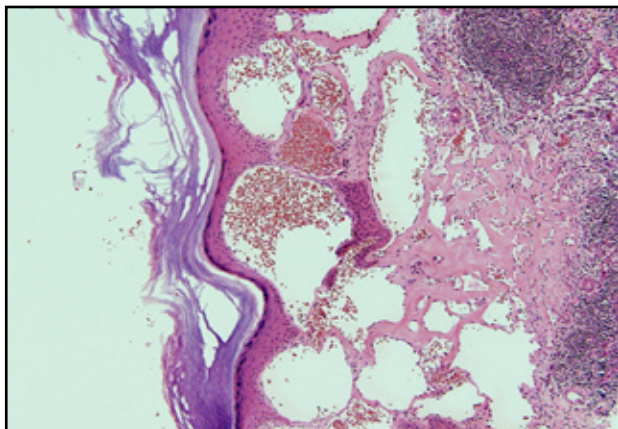


FIGURA 2. Hiperqueratosis ortoqueratósica y gran cantidad de capilares gravemente dilatados en dermis superficial. Hematoxilina eosina, 40X.

describió una epidermis con presencia de hiperqueratosis ortoqueratósica, acantosis y papilomatosis, con ectasia de los vasos en la dermis superficial, con endotelio sin alteraciones y con la presencia de eritrocitos en su interior que, en determinadas localizaciones, se organizaban para formar pequeños trombos (**FIGURA 2**). Se hizo un diagnóstico anatomopatológico de angioqueratoma.

Con base en los hallazgos clínicos y paraclínicos, sumados a los conceptos de de las interconsultas, se hizo un diagnóstico definitivo de angioqueratomas nevoides circunscritos o enfermedad de Fabry tipo II sin compromiso sistémico. Previa explicación de las posibilidades de tratamiento existentes y sopesando preferencias, costos, riesgos y beneficios, se decidió un tratamiento inicial con la realización de dos sesiones de criocirugía cada seis semanas. Los resultados iniciales han sido favorables; se obtuvo la resolución de las lesiones tratadas, con un área hipopigmentada residual inicial (**FIGURA 3**), por lo cual se intentará ahora un segundo tratamiento de prueba en otras lesiones mediante fulguración por radiofrecuencia.

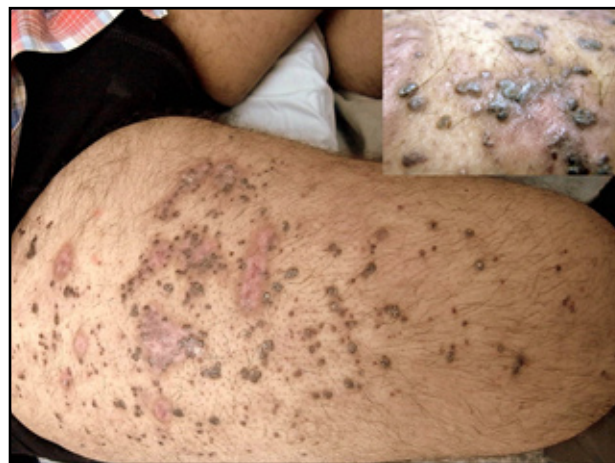

FIGURA 3. Áreas cicatriciales con hipopigmentación central y periferia hiperpigmentada después de tratamiento con crioterapia.

Discusión

El término angioqueratoma se deriva de tres palabras griegas que significan vasos, cuerno y tumor, respectivamente.¹ Es un grupo de malformaciones vasculares que se caracterizan por la presencia de capilares ectásicos en la dermis superficial, cubiertos por una epidermis hiperqueratósica.^{2,3} Tienen una prevalencia en la población general de 0,16% y, en la actualidad, se clasifican en cinco tipos clínicamente diferentes según su localización y morfología, ya que su histología es similar^{1,2,4}; así:

- Angioqueratoma corporal difuso o enfermedad de Fabry tipo I, asociado a enfermedades de depósito lisosómico.³
- Angioqueratoma de Mibelli, lesiones bilaterales en las extremidades relacionadas con el frío.²
- Angioqueratoma de Fordyce, localizado en el escroto o en el periné femenino.
- Angioqueratoma solitario o múltiple, el más común.²
- Angioqueratoma nevoide circunscrito o enfermedad de Fabry tipo II.

El angioqueratoma nevoide circunscrito es el más raro de los angioqueratomas con 100 casos reportados, aproximadamente, desde su descripción inicial como entidad propia por Fabry, en 1915.⁴ Es más frecuente en mujeres, con una relación 3 a 1.^{1,2,5} Normalmente, son evidentes al nacer o se constituyen en los primeros años de vida; es raro su desarrollo en la adolescencia o durante la edad adulta. Se caracteriza por la presencia de numerosas pápulas o nódulos violáceos, compresibles, llenos de sangre, que gradualmente se hacen verrugosos y evolucionan a placas de distribución lineal o como el zóster, unilaterales, localizadas más frecuentemente en la parte inferior de las piernas, muslos, glúteos u, ocasionalmente (10%),

en otros lugares.^{2,4} Generalmente, los angioqueratomas son asintomáticos, pero pueden causar dolor en algunas oportunidades y pueden presentar sangrado esporádico hasta en 25% de los pacientes.⁵

En la histopatología, el angioqueratoma circunscrito muestra hiperqueratosis, papilomatosis, acantosis irregular y espacios capilares dilatados en la dermis reticular y papilar. Se asocia con el síndrome de Klippel-Trenaunay-Weber, el síndrome de Cobb, linfangiomas, angiomas planos, etc.^{2,4} El diagnóstico diferencial debe hacerse principalmente con el hemangioma verrugoso y el melanoma maligno, y se debe descartar la enfermedad de Fabry tipo I.^{2,3} Teniendo en cuenta la similitud de los hallazgos clínicos entre el angioqueratoma nevoide circunscrito, el melanoma maligno y el hemangioma verrugoso, la distinción entre los tres sólo puede hacerse mediante el estudio histológico.² El hemangioma verrugoso se considera una malformación vascular verdadera con compromiso de la dermis profunda y la hipodermis, a diferencia del angioqueratoma circunscrito, el cual representa telangiectasias superficiales secundarias a daño previo.⁴

El angioqueratoma corporal difuso comúnmente se asocia con enfermedades por depósito lisosómico; la más frecuente es la enfermedad de Fabry-Anderson, una afección hereditaria rara que se transmite en forma recesiva ligada al cromosoma X.³ Es un error del metabolismo de los glucoesfingolípidos debido a la actividad deficiente de la enzima alfa-galactosidasa.

Los angioqueratomas tienen un inicio temprano, antes de la pubertad o al finalizar la adolescencia, y se localizan preferentemente en la zona comprendida entre el ombligo y las rodillas.^{1,3} Se manifiestan clínicamente por episodios de fiebre, hipohidrosis, acroparestesias, cianosis, compromiso ocular y falla renal, cardíaca o ambas, que pueden ocasionar la muerte. El diagnóstico de la enfermedad se confirma por la dosificación de la actividad de la alfa-galactosidasa, la cual se encuentra parcial o francamente disminuida, y el estudio ultraestructural de las células que muestra inclusiones intracitoplásmicas. Como tratamiento, algunos consideran la reposición de la enzima deficiente mediante transfusión.³

La fisiopatología del angioqueratoma circunscrito todavía no está perfectamente determinada. Se ha afirmado que, posiblemente, responda a la manifestación cutánea de una fistula arteriovenosa o que sea el resultado de la alteración de vénulas y vasos linfáticos locales secundaria a minitraumatismos a repetición o a procesos de hipertensión venosa, lo cual motivaría la proliferación epitelial responsable de la acantosis y la hiperqueratosis, como medio para prevenir una dilatación adicional y posible ruptura.^{1,4,5} Se ha encontrado un aumento de la expresión de la metaloproteína 9 (MMP-9) en la membrana basal

o la unión dermoepidérmica, especialmente en las áreas con mayor predominio de hiperqueratosis.⁴ Como no hay tendencia a la regresión espontánea, se recomienda un tratamiento quirúrgico que combine técnicas de crioterapia, electrocirugía, láser e, incluso, cirugía convencional, según el tamaño, la profundidad, la localización y la extensión de las lesiones.^{1,5,6} Las lesiones pequeñas o de poca extensión pueden tratarse con cualquiera de los métodos anteriores, con la salvedad de que la crioterapia y la electrocirugía sólo han mostrado efectividad en lesiones superficiales, pero con el riesgo de obtener malos resultados estéticos y recurrencias.^{5,7} Las lesiones grandes pueden requerir ablación por láser, debido a que su gran extensión impide una escisión quirúrgica.⁷

Conclusión

Los angioqueratomas son tumores benignos de origen vascular que en su mayoría no se encuentran asociados con enfermedades sistémicas. Sin embargo, su hallazgo siempre obliga al dermatólogo a tener en mente los diagnósticos diferenciales y la posibilidad de una enfermedad de base subyacente. Por lo tanto, deben descartarse enfermedades que, de pasarse por alto, pueden tener un gran impacto en la morbimortalidad de los pacientes en que se presentan.

Agradecimientos

A Samuel David Morales Naranjo, patólogo del Hospital Universitario de La Samaritana, por la foto de histología.

Referencias

1. Mittal R, Aggarwal A, Srivastava G. Angiokeratoma circumscriptum: a case report and review of the literature. *Int J Dermatol.* 2005;44:1031-4.
2. Ozdemir R, Karaaslan O, Tiftikcioglu YO, Kocer U. Angiokeratoma circumscriptum. *Dermatol Surg.* 2004;30:1364-6.
3. Della PS. Del angioqueratoma a la enfermedad de Fabry. *Dermatol Argent.* 2004;10:263-8.
4. Bechara FG, Happel R, Altmeyer P, Grabbe S, Jansen T. Angiokeratoma circumscriptum arranged in a systematized band-like pattern suggesting mosaicism. *J Dermatol.* 2006;33:489-91.
5. Magee NS, Freed J, Wirges M, Smith J. Multiple bleeding papules in a teenager. *Pediatr Dermatol.* 2006;23:192-3.
6. Campbell T, Dimitropoulos VA, Brown C Jr. Successful treatment of eruptive unilateral angiokeratomas. *Arch Dermatol.* 2008;144:1663-4.
7. del Pozo J, Fonseca E. Angiokeratoma circumscriptum naeviforme: successful treatment with carbon-dioxide laser vaporization. *Dermatol Surg.* 2005;31:232-6.