

# Poxvirus que causan enfermedad en los seres humanos

*Poxviruses that cause human disease.*

**Gloria Sanclemente<sup>1,2,3</sup>, Luis Alfonso Correa<sup>1,3</sup>.**

1. Grupo de Investigación Dermatológica, GRID, Sección de Dermatología, Universidad de Antioquia, Medellín, Colombia.
2. Unidad de Fotodermatología, Sección de Dermatología, IPS Universitaria, Universidad de Antioquia, Medellín, Colombia.
3. Sección de Dermatología, Departamento de Medicina Interna, Facultad de Medicina, Universidad de Antioquia, Medellín, Colombia.

## Resumen

Los poxvirus se dividen en dos subfamilias: la *Cordopoxvirinae* con ocho géneros que infectan tanto a mamíferos como a aves, y la *Entomopoxvirinae* con tres géneros que sólo afectan a los insectos. Los poxvirus que infectan a los humanos se distribuyen en cuatro géneros pertenecientes a la familia *Cordopoxvirinae*, entre los que se incluyen los *Orthopoxvirus*, *Parapoxvirus*, *Molluscipoxvirus* y *Yatapoxvirus*. De forma interesante, todos los anteriores géneros producen lesiones cutáneas con especiales características.

En este artículo se revisan la microbiología, la patogénesis, la inmunidad, la epidemiología, las manifestaciones clínicas e histopatológicas de estos virus, y su tratamiento.

**PALABRAS CLAVE:** Poxvirus, infección humana, piel.

## Summary

Poxviruses are divided into the subfamilies: *Chordopoxvirinae* with eight genera that infect vertebrates and the *Entomopoxvirinae*, which are divided into three genera based on the insect host of isolation. Genera of poxviruses with species described to cause human illness are *Orthopoxvirus*, *Parapoxvirus*, *Yatapoxvirus*, and *Molluscipoxvirus*. Interestingly, the latter genera induce skin lesions with particular features.

This article reviews the microbiology, the pathogenesis, the immunity, the epidemiology, clinical and histopathological features of these viruses, as well as their specific treatment.

**KEY WORDS:** Poxvirus, human infection, skin.

### Correspondencia:

Gloria Sanclemente.

Email: gsanclemente@une.net.co

Recibido: 5 de marzo de 2010.

Aceptado: 4 de mayo de 2010.

No se reportan conflictos de intereses.

## Microbiología

Los *Poxviridae* son una familia de virus de ADN que miden alrededor de 230 nm x 270 nm, lo que hace que con ciertas tinciones sea posible apreciarlos con el microscopio de luz. Estos virus se replican en el citoplasma de células nucleadas o anucleadas de vertebrados e invertebrados y poseen un virión complejo que contiene enzimas que sintetizan ARN mensajero (ARNm) y un

genoma compuesto por una molécula lineal de ADN de doble cadena de entre 130 y 300 pares de bases<sup>1-3</sup>.

El virión ingresa a la célula, ya sea por endocitosis o por fusión, y su núcleo viral se introduce al citoplasma de la célula huésped y forma un andamiaje para el proceso de replicación siguiente. Los viriones liberados de forma natural por la célula infectada poseen una envoltura externa que se pierde durante su manipulación y que no se encuentra en los viriones liberados artificialmente. Esta

SUBFAMILIA	GÉNERO	VIRUS	HUÉSPED PRIMARIO	HUÉSPED SECUNDARIO	PUERTA DE ENTRADA	MANIFESTACIÓN CLÍNICA
<i>Chordopoxvirinae</i>	<i>Orthopoxvirus</i>	Viruela	Humanos	Ninguno	Sistema respiratorio	Viruela
		Vaccinia	Desconocido	Humanos, vacas, búfalos	Piel	Lesión pápulo-pustulosa o pápulo-vesicular por vacunación
		Viruela vacuna (cowpox)	Roedores	Humanos, vacas, gatos, animales de zoológico	Piel	Pápulo-vesícula o pápulo-pústula con eritema, inflamación y hemorragia
		Viruela del mono (monkeypox)	Ardillas	Humanos y monos	Piel	Similar a la viruela pero mayor linfadenopatía y brote cutáneo súbito
	<i>Parapoxvirus</i>	Seudoviruela	Perros de las praderas (Estados Unidos)	Ganado vacuno, humanos	Piel	Lesiones nodulares húmedas: nódulo del ordeñador (el tipo de lesión clínica depende del estadio de la infección)
		Orf	Ovejas, cabras	Humanos y animales rumiantes	Piel	Indistinguible de la seudoviruela. Se observan lesiones nodulares húmedas pero el tipo de lesión clínica depende del estadio de la infección
	<i>Molluscipoxvirus</i>	Molusco contagioso	Humanos	Ninguno	Piel	Pápulas blanquecinas o aperladas con umbilicación central
	<i>Yatapoxvirus</i>	Tanapox	Simios	Roedores	Piel (¿picadura por mosquito?)	Lesiones populares o nodulares que se necrosan en el centro

TABLA 1. Descripción de los poxvirus que causan enfermedad en los seres humanos<sup>3</sup>.

envoltura tiene un papel muy importante en la patogénesis viral, ya que contiene antígenos que se encuentran ausentes en los viriones intracelulares desnudos<sup>3-5</sup>.

Aunque ciertas enzimas celulares inician el desnudamiento viral, el virión codifica una gran cantidad de enzimas, entre las que se destacan la ARN polimerasa dependiente de ADN, la cual se encarga de transcribir el genoma viral. El ADN de los poxvirus por sí mismo no es infeccioso, ya que precisamente requiere de ésta y de otras enzimas y factores para que se pueda expresar el genoma en el citoplasma.

En el proceso de transcripción se activan alrededor

de 100 genes tempranos, y la transcripción de genes intermedios y tardíos se inicia a la par que la replicación de ADN. La replicación viral tiene lugar en estructuras citoplasmáticas denominadas cuerpos de inclusión tipo B, pero en las células infectadas por algunos poxvirus (*cowpox* y poxvirus aviares) también contienen cuerpos de inclusión de tipo A1, las cuales suelen contener viriones maduros<sup>1-3</sup>.

Los poxvirus se dividen en dos familias: la *Cordopoxvirinae* con ocho géneros que infectan tanto a mamíferos como a aves y la *Entomopoxvirinae* con tres géneros que sólo afectan a los insectos. La subfamilia *Cordopoxvirinae*

consiste en ocho géneros a saber: *Orthopoxvirus*, *Parapoxvirus*, *Avipoxvirus*, *Capripoxvirus*, *Leporipoxvirus*, *Suipoxvirus*, *Molluscipoxvirus* y *Yatapoxvirus*.

En la **Tabla 1** se describen los poxvirus que causan enfermedad en los seres humanos<sup>9</sup>.

## Patogénesis

La mayoría de infecciones por poxvirus producen enfermedades de poca gravedad y localizadas (como el molusco contagioso), pero algunas enfermedades causadas por algunos virus en animales (*rabbitpox*, *monkeypox* y *mousepox*) o en humanos (viruela), suelen ser letales<sup>3</sup>.

Hasta el momento se desconoce el receptor utilizado por los poxvirus para introducirse a la célula infectada. Cuando la puerta de entrada es la piel, el virus se replica en la capa de Malpighio y, al parecer, se requiere que el virus penetre a la dermis para desencadenar la sintomatología sistémica<sup>3,6</sup>. Cuando la puerta de entrada es el sistema respiratorio, puede producirse ya sea una infección de las vías respiratorias superiores o de las inferiores<sup>3,7-9</sup>. La replicación viral, entonces, parece darse en los macrófagos alveolares y en los bronquiolos pequeños, y se disemina posteriormente hacia los ganglios linfáticos regionales, causando a partir de allí una primera fase virémica que contribuye a la diseminación viral al hígado, el bazo, la médula ósea y otros órganos del sistema reticuloendotelial. Seguidamente, se produce la segunda fase virémica que da como resultado el compromiso cutáneo.

Uno de los efectos citopáticos virales más característicos de la infección por poxvirus es la formación de los cuerpos de inclusión, que suelen ser de dos tipos: los de tipo A, en los que los viriones se acumulan dentro de una estructura intracitoplásmica, y los de tipo B, que son de localización perinuclear y que contienen viroplasmos y partículas virales maduras<sup>3</sup>.

## Inmunidad

Los mecanismos inmunológicos activados en respuesta a la infección por poxvirus dependen del virus y del huésped pero, de forma general, una vez se presenta la invasión viral, se desencadenan inicialmente mecanismos inmunológicos inespecíficos que involucran diferentes tipos de interferones (IFN- $\alpha$ , IFN- $\beta$ , IFN- $\gamma$ ), complemento, citocinas (IL-1, IL-2, IL-3, IL-4, IL-5, IL-6, IL-8, IL-10, IL-12, IL-13, IL-15, IL-17, IL-18, IL-21, IL-22, IL-23, IL-24, IL-25, IL-26, IL-27, IL-28, IL-29, IL-30, IL-31, IL-32, IL-33, IL-34, IL-35, IL-36, IL-37, IL-38, IL-39, IL-40, IL-41, IL-42, IL-43, IL-44, IL-45, IL-46, IL-47, IL-48, IL-49, IL-50, IL-51, IL-52, IL-53, IL-54, IL-55, IL-56, IL-57, IL-58, IL-59, IL-60, IL-61, IL-62, IL-63, IL-64, IL-65, IL-66, IL-67, IL-68, IL-69, IL-70, IL-71, IL-72, IL-73, IL-74, IL-75, IL-76, IL-77, IL-78, IL-79, IL-80, IL-81, IL-82, IL-83, IL-84, IL-85, IL-86, IL-87, IL-88, IL-89, IL-90, IL-91, IL-92, IL-93, IL-94, IL-95, IL-96, IL-97, IL-98, IL-99, IL-100, IL-101, IL-102, IL-103, IL-104, IL-105, IL-106, IL-107, IL-108, IL-109, IL-110, IL-111, IL-112, IL-113, IL-114, IL-115, IL-116, IL-117, IL-118, IL-119, IL-120, IL-121, IL-122, IL-123, IL-124, IL-125, IL-126, IL-127, IL-128, IL-129, IL-130, IL-131, IL-132, IL-133, IL-134, IL-135, IL-136, IL-137, IL-138, IL-139, IL-140, IL-141, IL-142, IL-143, IL-144, IL-145, IL-146, IL-147, IL-148, IL-149, IL-150, IL-151, IL-152, IL-153, IL-154, IL-155, IL-156, IL-157, IL-158, IL-159, IL-160, IL-161, IL-162, IL-163, IL-164, IL-165, IL-166, IL-167, IL-168, IL-169, IL-170, IL-171, IL-172, IL-173, IL-174, IL-175, IL-176, IL-177, IL-178, IL-179, IL-180, IL-181, IL-182, IL-183, IL-184, IL-185, IL-186, IL-187, IL-188, IL-189, IL-190, IL-191, IL-192, IL-193, IL-194, IL-195, IL-196, IL-197, IL-198, IL-199, IL-200, IL-201, IL-202, IL-203, IL-204, IL-205, IL-206, IL-207, IL-208, IL-209, IL-210, IL-211, IL-212, IL-213, IL-214, IL-215, IL-216, IL-217, IL-218, IL-219, IL-220, IL-221, IL-222, IL-223, IL-224, IL-225, IL-226, IL-227, IL-228, IL-229, IL-230, IL-231, IL-232, IL-233, IL-234, IL-235, IL-236, IL-237, IL-238, IL-239, IL-240, IL-241, IL-242, IL-243, IL-244, IL-245, IL-246, IL-247, IL-248, IL-249, IL-250, IL-251, IL-252, IL-253, IL-254, IL-255, IL-256, IL-257, IL-258, IL-259, IL-260, IL-261, IL-262, IL-263, IL-264, IL-265, IL-266, IL-267, IL-268, IL-269, IL-270, IL-271, IL-272, IL-273, IL-274, IL-275, IL-276, IL-277, IL-278, IL-279, IL-280, IL-281, IL-282, IL-283, IL-284, IL-285, IL-286, IL-287, IL-288, IL-289, IL-290, IL-291, IL-292, IL-293, IL-294, IL-295, IL-296, IL-297, IL-298, IL-299, IL-300, IL-301, IL-302, IL-303, IL-304, IL-305, IL-306, IL-307, IL-308, IL-309, IL-310, IL-311, IL-312, IL-313, IL-314, IL-315, IL-316, IL-317, IL-318, IL-319, IL-320, IL-321, IL-322, IL-323, IL-324, IL-325, IL-326, IL-327, IL-328, IL-329, IL-330, IL-331, IL-332, IL-333, IL-334, IL-335, IL-336, IL-337, IL-338, IL-339, IL-340, IL-341, IL-342, IL-343, IL-344, IL-345, IL-346, IL-347, IL-348, IL-349, IL-350, IL-351, IL-352, IL-353, IL-354, IL-355, IL-356, IL-357, IL-358, IL-359, IL-360, IL-361, IL-362, IL-363, IL-364, IL-365, IL-366, IL-367, IL-368, IL-369, IL-370, IL-371, IL-372, IL-373, IL-374, IL-375, IL-376, IL-377, IL-378, IL-379, IL-380, IL-381, IL-382, IL-383, IL-384, IL-385, IL-386, IL-387, IL-388, IL-389, IL-390, IL-391, IL-392, IL-393, IL-394, IL-395, IL-396, IL-397, IL-398, IL-399, IL-400, IL-401, IL-402, IL-403, IL-404, IL-405, IL-406, IL-407, IL-408, IL-409, IL-410, IL-411, IL-412, IL-413, IL-414, IL-415, IL-416, IL-417, IL-418, IL-419, IL-420, IL-421, IL-422, IL-423, IL-424, IL-425, IL-426, IL-427, IL-428, IL-429, IL-430, IL-431, IL-432, IL-433, IL-434, IL-435, IL-436, IL-437, IL-438, IL-439, IL-440, IL-441, IL-442, IL-443, IL-444, IL-445, IL-446, IL-447, IL-448, IL-449, IL-450, IL-451, IL-452, IL-453, IL-454, IL-455, IL-456, IL-457, IL-458, IL-459, IL-460, IL-461, IL-462, IL-463, IL-464, IL-465, IL-466, IL-467, IL-468, IL-469, IL-470, IL-471, IL-472, IL-473, IL-474, IL-475, IL-476, IL-477, IL-478, IL-479, IL-480, IL-481, IL-482, IL-483, IL-484, IL-485, IL-486, IL-487, IL-488, IL-489, IL-490, IL-491, IL-492, IL-493, IL-494, IL-495, IL-496, IL-497, IL-498, IL-499, IL-500, IL-501, IL-502, IL-503, IL-504, IL-505, IL-506, IL-507, IL-508, IL-509, IL-510, IL-511, IL-512, IL-513, IL-514, IL-515, IL-516, IL-517, IL-518, IL-519, IL-520, IL-521, IL-522, IL-523, IL-524, IL-525, IL-526, IL-527, IL-528, IL-529, IL-530, IL-531, IL-532, IL-533, IL-534, IL-535, IL-536, IL-537, IL-538, IL-539, IL-540, IL-541, IL-542, IL-543, IL-544, IL-545, IL-546, IL-547, IL-548, IL-549, IL-550, IL-551, IL-552, IL-553, IL-554, IL-555, IL-556, IL-557, IL-558, IL-559, IL-560, IL-561, IL-562, IL-563, IL-564, IL-565, IL-566, IL-567, IL-568, IL-569, IL-570, IL-571, IL-572, IL-573, IL-574, IL-575, IL-576, IL-577, IL-578, IL-579, IL-580, IL-581, IL-582, IL-583, IL-584, IL-585, IL-586, IL-587, IL-588, IL-589, IL-590, IL-591, IL-592, IL-593, IL-594, IL-595, IL-596, IL-597, IL-598, IL-599, IL-600, IL-601, IL-602, IL-603, IL-604, IL-605, IL-606, IL-607, IL-608, IL-609, IL-610, IL-611, IL-612, IL-613, IL-614, IL-615, IL-616, IL-617, IL-618, IL-619, IL-620, IL-621, IL-622, IL-623, IL-624, IL-625, IL-626, IL-627, IL-628, IL-629, IL-630, IL-631, IL-632, IL-633, IL-634, IL-635, IL-636, IL-637, IL-638, IL-639, IL-640, IL-641, IL-642, IL-643, IL-644, IL-645, IL-646, IL-647, IL-648, IL-649, IL-650, IL-651, IL-652, IL-653, IL-654, IL-655, IL-656, IL-657, IL-658, IL-659, IL-660, IL-661, IL-662, IL-663, IL-664, IL-665, IL-666, IL-667, IL-668, IL-669, IL-670, IL-671, IL-672, IL-673, IL-674, IL-675, IL-676, IL-677, IL-678, IL-679, IL-680, IL-681, IL-682, IL-683, IL-684, IL-685, IL-686, IL-687, IL-688, IL-689, IL-690, IL-691, IL-692, IL-693, IL-694, IL-695, IL-696, IL-697, IL-698, IL-699, IL-700, IL-701, IL-702, IL-703, IL-704, IL-705, IL-706, IL-707, IL-708, IL-709, IL-710, IL-711, IL-712, IL-713, IL-714, IL-715, IL-716, IL-717, IL-718, IL-719, IL-720, IL-721, IL-722, IL-723, IL-724, IL-725, IL-726, IL-727, IL-728, IL-729, IL-730, IL-731, IL-732, IL-733, IL-734, IL-735, IL-736, IL-737, IL-738, IL-739, IL-740, IL-741, IL-742, IL-743, IL-744, IL-745, IL-746, IL-747, IL-748, IL-749, IL-750, IL-751, IL-752, IL-753, IL-754, IL-755, IL-756, IL-757, IL-758, IL-759, IL-760, IL-761, IL-762, IL-763, IL-764, IL-765, IL-766, IL-767, IL-768, IL-769, IL-770, IL-771, IL-772, IL-773, IL-774, IL-775, IL-776, IL-777, IL-778, IL-779, IL-780, IL-781, IL-782, IL-783, IL-784, IL-785, IL-786, IL-787, IL-788, IL-789, IL-790, IL-791, IL-792, IL-793, IL-794, IL-795, IL-796, IL-797, IL-798, IL-799, IL-800, IL-801, IL-802, IL-803, IL-804, IL-805, IL-806, IL-807, IL-808, IL-809, IL-810, IL-811, IL-812, IL-813, IL-814, IL-815, IL-816, IL-817, IL-818, IL-819, IL-820, IL-821, IL-822, IL-823, IL-824, IL-825, IL-826, IL-827, IL-828, IL-829, IL-830, IL-831, IL-832, IL-833, IL-834, IL-835, IL-836, IL-837, IL-838, IL-839, IL-840, IL-841, IL-842, IL-843, IL-844, IL-845, IL-846, IL-847, IL-848, IL-849, IL-850, IL-851, IL-852, IL-853, IL-854, IL-855, IL-856, IL-857, IL-858, IL-859, IL-860, IL-861, IL-862, IL-863, IL-864, IL-865, IL-866, IL-867, IL-868, IL-869, IL-870, IL-871, IL-872, IL-873, IL-874, IL-875, IL-876, IL-877, IL-878, IL-879, IL-880, IL-881, IL-882, IL-883, IL-884, IL-885, IL-886, IL-887, IL-888, IL-889, IL-890, IL-891, IL-892, IL-893, IL-894, IL-895, IL-896, IL-897, IL-898, IL-899, IL-900, IL-901, IL-902, IL-903, IL-904, IL-905, IL-906, IL-907, IL-908, IL-909, IL-910, IL-911, IL-912, IL-913, IL-914, IL-915, IL-916, IL-917, IL-918, IL-919, IL-920, IL-921, IL-922, IL-923, IL-924, IL-925, IL-926, IL-927, IL-928, IL-929, IL-930, IL-931, IL-932, IL-933, IL-934, IL-935, IL-936, IL-937, IL-938, IL-939, IL-940, IL-941, IL-942, IL-943, IL-944, IL-945, IL-946, IL-947, IL-948, IL-949, IL-950, IL-951, IL-952, IL-953, IL-954, IL-955, IL-956, IL-957, IL-958, IL-959, IL-960, IL-961, IL-962, IL-963, IL-964, IL-965, IL-966, IL-967, IL-968, IL-969, IL-970, IL-971, IL-972, IL-973, IL-974, IL-975, IL-976, IL-977, IL-978, IL-979, IL-980, IL-981, IL-982, IL-983, IL-984, IL-985, IL-986, IL-987, IL-988, IL-989, IL-990, IL-991, IL-992, IL-993, IL-994, IL-995, IL-996, IL-997, IL-998, IL-999, IL-1000).

Los poxvirus codifican diferentes proteínas que interfieren con la inducción del complemento y con la activación de ciertas citocinas, entre las que se encuentra la IL-18 que causa un bloqueo de la producción de interferón  $\gamma$ . Estas proteínas inhibitorias se clasifican en

tres grandes grupos: 1) las virocinas que semejan ciertos reguladores solubles de la inmunidad, ciertas citocinas humanas o factores de crecimiento<sup>3,10</sup>; 2) los viroreceptores que contienen receptores celulares alterados que facilitan el secuestro de ciertos ligandos, y 3) las proteínas intracelulares que interfieren con la vía efectora o de señalización celular.

No se conoce ninguna proteína inmunomoduladora que sea compartida por todos los poxvirus y cada virus codifica su propia combinación de proteínas que permite una evasión efectiva del sistema inmunitario en cada una de las especies animales que ataca. Asimismo, los poxvirus codifican proteínas ligandos de quimiocinas que previenen la activación y la quimiotaxis de los leucocitos, además de proteínas que inhiben la apoptosis. Es posible que también algunos de estos péptidos virales interfieran con la señalización de los receptores *toll-like*. Exceptuando los casos de infección con poxvirus en los que hay poca respuesta inflamatoria, como en el molusco contagioso, recientemente se ha sugerido que el exceso en la producción de citocinas inflamatorias y de otros mediadores solubles en respuesta a la infección, puede conducir a sepsis o choque séptico<sup>3,11</sup>.

En estudios recientes se ha encontrado que los virus *Tanapox* codifican y expresan una proteína que une el factor de necrosis tumoral que inhibe su acción en forma particular, tanto en humanos como en monos, caninos y conejos<sup>3,12</sup>. En las infecciones por molusco contagioso, recientemente se ha encontrado que las defensinas juegan un papel muy importante para la regresión de las lesiones<sup>13</sup>.

## Viruela

**Epidemiología.** Antes de la erradicación de la viruela, era frecuente utilizar cepas de virus vivo de vaccinia en la vacunación contra la viruela. El virus de vaccinia tiene una estrecha relación con el virus de la viruela y con otros miembros de la familia de *Orthopoxvirus* que inducen reacción cruzada<sup>3,14</sup>.

En ese proceso de erradicación de la viruela, se suspendió la vacunación en muchos países del mundo, en parte, por la gran cantidad de complicaciones derivadas del uso de un virus vivo. Es así que existe una población protegida contra la viruela y otros virus como el *cowpox* y el *monkeypox*, mientras que existe una gran parte de la población mundial propensa a la infección<sup>3</sup>.

La diseminación de la viruela se produce a partir del sistema respiratorio. No obstante, la infección puede desarrollarse por la inhalación de partículas virales, por el contacto con la saliva, las secreciones nasales o las lesiones de la piel del enfermo o por fómites<sup>15</sup>. En 1977, cuando se presentó en Somalia el último caso endémico

de la enfermedad, la viruela era una amenaza para la salud pública<sup>16</sup>. En la actualidad, y de manera oficial, sólo dos laboratorios de alta seguridad ubicados en Atlanta y en Moscú poseen el virus. En el 2000 hubo una alerta mundial por la posibilidad de su utilización en la guerra biológica, lo cual renovó la producción de la vacuna para uso militar en los Estados Unidos<sup>17</sup>. El único huésped de este virus es el ser humano, lo que contribuyó a su erradicación mundial. Sin embargo, este agente es potencialmente dañino, ya que una gran proporción de la población mundial no tiene inmunidad contra el virus, además de que no existe tratamiento efectivo contra la enfermedad y su letalidad es del 30%<sup>3</sup>.

**Manifestaciones clínicas.** Durante el periodo de incubación, y a partir de su implantación en el epitelio orofaríngeo o respiratorio, el virus se distribuye inicialmente a los ganglios linfáticos y, posteriormente a los órganos internos, y ocasiona dos fases virémicas, seguidas de su diseminación a la piel<sup>3,8,9</sup>.

El periodo de incubación de la viruela es de 12 a 13 días y el desarrollo de la fiebre, el malestar y el dolor de espalda es seguido de la aparición de úlceras orales y un brote cutáneo, inicialmente máculo-papular, que posteriormente se torna en vesículas firmes y profundas y, luego, en pústulas, distribuidas de forma centrífuga y, principalmente, en las superficies extensoras de los miembros. Las costras se observan entre el octavo y el décimo días de haberse iniciado la erupción cutánea y gradualmente se van desprendiendo y dejan áreas de fibrosis y cicatrices profundas<sup>18</sup>. El enfermo es infeccioso desde el inicio de las manifestaciones clínicas hasta que desaparece la última costra en la piel.

Existen cuatro tipos clínicos, a saber: la ordinaria, o viruela mayor; la modificada por vacunación previa, o viruela menor; la maligna, con lesiones cutáneas menos elevadas, y la hemorrágica. Estas dos últimas presentaciones clínicas son las más letales<sup>18</sup>. La viruela mayor es la manifestación más seria de la infección ya que, además del compromiso cutáneo, puede causar edema pulmonar por falla cardíaca, mientras que la viruela menor o modificada por la vacunación, es de curso más benigno<sup>18</sup>. La mortalidad varía entre 20% y 60%, y quienes sobreviven presentan múltiples cicatrices inestéticas. La infección corneal puede producir ceguera<sup>3</sup>.

**Histopatología.** El proceso se inicia en las capas superiores del estrato de Malpighi y, luego, se generaliza con compromiso de todas las capas celulares. El virus prolifera en los queratinocitos y en las células basales originando un eritema intracelular con formación de vacuolas y prominente degeneración reticular, lo que ocasiona la ruptura celular y la formación de vesículas multinucleadas<sup>19-22</sup> que, posteriormente, pueden ocasionar extensa

necrosis epidérmica<sup>19</sup>. Están presentes grados variables de hiperqueratosis y acantosis. En el citoplasma se pueden detectar acúmulos de partículas virales que conforman los cuerpos de inclusión de Guarnieri<sup>20-22</sup>. El infiltrado inflamatorio crónico dérmico puede ser prominente y en las vesículas se aprecian polimorfonucleares neutrófilos.

En el epitelio mucoso, donde existe una falta de la capa córnea, se produce necrosis y ulceración, lo que facilita la liberación de múltiples partículas virales hacia la orofaringe<sup>23</sup>.

**Diagnóstico.** El diagnóstico se hace por las manifestaciones clínicas tan características y se confirma con las tinciones de plata o de anticuerpos fluorescentes de extendidos obtenidos de las lesiones de piel, teniendo en cuenta que un extendido negativo no descarta la enfermedad. Con respecto a la serología, un aumento de cuatro veces en los títulos de anticuerpos sugiere el diagnóstico. También es posible hacer el diagnóstico de la viruela mediante microscopía electrónica o por cultivo de tejido o en embriones de pollo. No obstante, el método más específico y sensible es la reacción en cadena de la polimerasa (PCR)<sup>24</sup>.

**Tratamiento.** En el proceso de la erradicación mundial de la viruela se encontró que muchos compuestos podrían demostrar ser eficaces contra los *Ortopoxvirus*<sup>3</sup>. De hecho, en India, tanto la tiosemicarbazona como la metisazona mostraron un efecto protector al ser utilizadas profilácticamente en este tipo de infecciones, pero los efectos secundarios de náuseas y vómito limitaron su posterior uso<sup>25</sup>. La rifampicina también demostró actividad antiviral contra el virus de la vaccinia en un modelo de ratón, pero la necesidad de una dosis alta que, muy probablemente, se asociaría a gran toxicidad, limitó su uso clínico posterior<sup>3</sup>.

Hasta la fecha, la única terapia antiviral aprobada para el tratamiento de infecciones por *Ortopoxvirus* es el cidofovir. En caso de sospecha de diagnóstico de viruela, se debe aislar al paciente, identificar los posibles contactos y notificar inmediatamente a las autoridades de salud. En los lugares donde no esté disponible o aprobado el tratamiento con cidofovir, el manejo es sintomático y se debe administrar antibióticos o suministrar tratamiento específico para las posibles complicaciones, tales como la sobreinfección bacteriana de las lesiones o el edema pulmonar<sup>3</sup>.

## Vaccinia

**Epidemiología.** El virus de la vaccinia es el que mejor se ha estudiado de toda la familia de *Poxvirus*. Edward Jenner fue el primero en trabajar con este virus, que durante más de 200 años se utilizó para la vacunación contra la viruela. Se desconoce el origen del virus de la

vaccinia y no se ha encontrado hasta la fecha un huésped natural. No obstante, se han descrito diversas variantes de este virus<sup>26</sup>. En la actualidad se considera que la infección con estos virus sólo se presenta en personal de laboratorio; sin embargo, ha habido un creciente número de reportes de algunos virus de vaccinia en Brasil por la manipulación de ganado vacuno infectado<sup>27</sup>.

**Manifestaciones clínicas.** La puerta de entrada de este virus es la piel, donde ocasiona una infección localizada que, posteriormente, se disemina a los ganglios linfáticos regionales y ocasiona, en algunos casos, síntomas sistémicos. En los pacientes con alteración de la barrera cutánea o inmunosupresión, puede haber síntomas más serios y a partir de la zona anatómica donde se realizó la vacunación se pueden inocular otras áreas de la superficie cutánea o transmitir la infección a personas sensibles<sup>3,28</sup>.

Entre dos y tres días luego de la vacunación, se forma una pápula que al séptimo día se torna en pústula con eritema alrededor e induración, seguida de linfadenopatía regional y, en algunos casos, malestar y fiebre y, por último, aparece una costra gruesa que deja una cicatriz deprimida característica.

**Histopatología.** Los hallazgos histológicos tienen un aspecto similar a la infección presentada en la viruela, la varicela, el herpes simple y el zóster<sup>20-22</sup>.

**Diagnóstico.** El diagnóstico de laboratorio no es necesario, ya que se sabe el origen de la infección, que es por vacunación<sup>3</sup>.

**Tratamiento.** En la gran mayoría, la recuperación es la regla. No obstante, en los pacientes con eccema se puede presentar una complicación grave que es el eccema *vaccinatum*, cuya mortalidad alcanza el 5%<sup>18</sup>. Entre otras posibles complicaciones se incluye la encefalopatía o encefalitis posterior a la vacunación y, como es de esperarse, las manifestaciones clínicas son más serias en los pacientes inmunosuprimidos o con aplasia del timo<sup>18</sup>.

## Viruela del mono (*Monkeypox*)

**Epidemiología.** Existen dos subtipos identificados de *Monkeypox*, cada uno con características clínicas y epidemiológicas propias<sup>29</sup>. Aunque los *Monkeypox virus* se descubrieron en 1958, la infección humana no fue evidente antes de 1970, momento a partir del cual ha habido un incremento en el reporte de infección de humanos, explicados ya sea por una mayor vigilancia epidemiológica, por cambios ambientales o por la urbanización de zonas en las que el virus se había mantenido en su reservorio animal.

En un principio, la infección humana por *Monkeypox virus* se había restringido al África, donde no sólo se

encuentra una gran población no vacunada sino que el aumento en la infección con virus de la inmunodeficiencia humana (VIH) ha alertado sobre la posibilidad de que el virus evolucione hacia un reservorio humano<sup>30</sup>. No obstante, reportes más recientes describen casos de infección humana en los Estados Unidos, por la importación de animales silvestres desde Ghana en los que se encuentran acentuadas diferencias en las manifestaciones clínicas con la infección en su país originario<sup>31</sup>.

La puerta de entrada de este virus es la piel y se encuentran dos formas diferentes de transmisión: la transmisión primaria producida por la manipulación de animales salvajes o por el consumo de carne de mono infectada, y la transmisión por contacto estrecho y directo con humanos infectados. La diseminación linfática y sistémica semeja la de la viruela y suele atacar a la población menor de 14 años<sup>18</sup>.

**Manifestaciones clínicas.** Las diferencias clínicas más importantes con la viruela son un mayor grado de compromiso ganglionar, principalmente cervical e inguinal, y un brote cutáneo súbito<sup>18</sup>; se presenta un exantema febril con un periodo de incubación de 12 días. Cuando la vía de entrada es la respiratoria, en la primera semana se produce diseminación de la infección hacia los ganglios linfáticos y la replicación viral se concentra en los órganos linfáticos y ocasiona una fase virémica<sup>3,32</sup> que facilita la diseminación hacia los órganos internos y hacia la piel<sup>3</sup>. En ocasiones, el grado de infección es tan importante que se encuentran extensas áreas de inflamación y necrosis en ganglios linfáticos, amígdalas, tubo digestivo, testículos, ovarios, riñones, hígado y pulmones<sup>3,33</sup>.

**Histopatología.** Al examinar una lesión pápulo-necrótica, los hallazgos histológicos son muy similares a los encontrados en la viruela. En contraste con ésta, se aprecia una linfadenopatía generalizada. En los monos, los ganglios linfáticos presentan hiperplasia, edema medular, dilatación de los sinusoides y, ocasionalmente, degeneración y necrosis de las células del centro germinal. En los humanos no se han hecho estudios de estos ganglios. En la inmunofluorescencia se observa gran cantidad de antígenos virales en el foco necrótico<sup>3,33</sup>.

**Diagnóstico.** El diagnóstico de la infección por *Monkeypox* se hace mediante su aislamiento por cultivo viral, a partir de material obtenido de las vesículas o de las costras, o por PCR<sup>18</sup>. Además, se puede sugerir dicha infección por microscopía electrónica o por hemaglutinación, pero éstas no son específicas para el virus<sup>18,24</sup>.

**Tratamiento del monkeypox y del cowpox.** En las infecciones por *Monkeypox* y *Cowpox*, la vacunación previa con la vacuna de viruela suele proveer protección, aunque existen algunos reportes de infección aun en vacunados<sup>34</sup>.

## Viruela vacuna (Cowpox)

**Epidemiología.** Este virus se encuentra, principalmente, en roedores de Europa y Asia. La fuente de infección humana más frecuente es por medio de los gatos infectados, a su vez, por los roedores. La presencia del virus en estos animales domésticos y en el ganado bovino, probablemente, explica la presentación de casos en niños menores de 12 años, que recibieron la vacuna contra la viruela<sup>35</sup>.

Recientemente, ha habido un gran número de reportes de infección humana por *Cowpox* en Alemania y en Francia<sup>36,37</sup>. Lo anterior se explicaría parcialmente por la amplia gama de huéspedes con que cuentan los *Cowpox* virus, siendo frecuente encontrar infecciones por estos virus en animales de zoológicos y en sus manipuladores<sup>38</sup>. En un reciente estudio observacional, se encontró que los individuos de sexo masculino en malas condiciones generales tienen mayor probabilidad de infectarse con *Cowpox* virus<sup>3,39</sup>.

**Manifestaciones clínicas.** El periodo de incubación es de una semana, aproximadamente, luego de lo cual se produce una pápula que rápidamente se convierte en vesícula y, posteriormente, en una pústula umbilicada caracterizada por importante eritema, inflamación y hemorragia<sup>3,18</sup>.

Las lesiones son muy dolorosas, suelen localizarse principalmente en la cara, y la mayoría de pacientes (72%) presenta una única lesión. Esta lesión o lesiones, posteriormente, se convierten en costras o en úlceras, dependiendo del grado de seriedad del daño. El compromiso ganglionar es común y, en ocasiones, se producen malestar general y fiebre<sup>3,18</sup>.

Se puede presentar diseminación a los ganglios regionales y a los órganos internos, lo cual causa síntomas sistémicos con fiebre y malestar general.

**Histopatología.** En la etapa temprana presenta una importante formación de vacuolas y degeneración reticular, y se encuentran cuerpos de inclusión intracitoplásmicos eosinofílicos; esta figura es de gran valor y distingue los *Pox Virus* de la infección del herpes<sup>33</sup>. Las inclusiones citoplásmicas de tipo A observadas suelen ser más grandes que las de la viruela y se denominan cuerpos de Downie<sup>33</sup>.

**Diagnóstico.** El diagnóstico se hace por el antecedente de contacto con gatos y el análisis histopatológico. La serología es útil, pero no es definitiva para definir el diagnóstico. Se puede utilizar la microscopía electrónica, en la que se observan los viriones, y el cultivo viral y la PCR se utilizan para el diagnóstico específico<sup>3,18</sup>.

**Tratamiento.** Véase *Monkeypox*.

## Orf

**Epidemiología.** La transmisión del virus *Orf* a los humanos se realiza por contacto directo con animales infectados o recientemente vacunados o por trauma con fómites<sup>40</sup>. Algunas cepas de la vacuna de virus vivo no atenuado contra virus *Orf* ha producido grandes epidemias entre los rebaños de ovejas<sup>5,6</sup>. Los animales recientemente vacunados son los que presentan mayor riesgo para los humanos, razón por la cual se recomienda el uso de materiales e implementos de protección en individuos que manipulan estos animales. Estas medidas son especialmente importantes en pacientes inmunosuprimidos o que tengan alguna alteración en la barrera cutánea, como el eccema. Debido a su carácter localizado, es común que el paciente infectado no consulte. No obstante, en pacientes inmunosuprimidos puede requerirse tratamiento antiviral y desbridamiento quirúrgico<sup>41</sup>.

**Manifestaciones clínicas.** El número de lesiones oscila entre una y cuatro, y suelen localizarse en las manos. Se presentan seis etapas clínicas: 1) una fase papular; 2) una fase de lesión en forma de diana, con nódulo de color púrpura con un centro eritematoso circundado por un halo blanquecino y un halo eritematoso; 3) una fase de nódulo húmedo (**FIGURA 1**); 4) una etapa regenerativa en la que se aprecian puntos negros; 5) una fase papilomatosa, y, por último, 6) una fase de regresión con gran tejido de granulación y desprendimiento de costras. Cada una de estas etapas tiene una duración promedio de seis días. Ocasionalmente, pueden presentarse sobreinfección bacteriana, linfadenopatía y linfangitis<sup>3,18</sup>.

La infección se presenta secundariamente por contacto directo con las lesiones de animales infectados, o por cortadas o arañazos con fómites y suele permanecer localizada. El compromiso ganglionar y el malestar general son poco frecuentes<sup>42</sup>. El virus permanece infeccioso por años y es resistente al calor, pero es inactivado por el éter. La saliva de los animales infectados es muy contagiosa<sup>3</sup>.

**Histopatología.** En el ectima contagioso se produce hipertrofia y proliferación de las células epidérmicas con infiltración leucocitaria, observándose pequeñas vesículas multiloculares en la dermis<sup>3,43</sup>. No obstante, los hallazgos histológicos son indistinguibles de los producidos en el nódulo del ordeñador (**FIGURA 2**).

**Diagnóstico.** El diagnóstico suele hacerse por la historia clínica, por los hallazgos histopatológicos o por el cultivo de tejido, fijación de complemento, serología o microscopía electrónica<sup>3,18,44</sup>. El diagnóstico diferencial de la infección por virus *Orf* incluye la tularemia, el carbunco o el erisipeloide; en ocasiones, se requiere un diagnóstico rápido y certero, por lo que es importante anotar que la microscopía electrónica puede confirmar

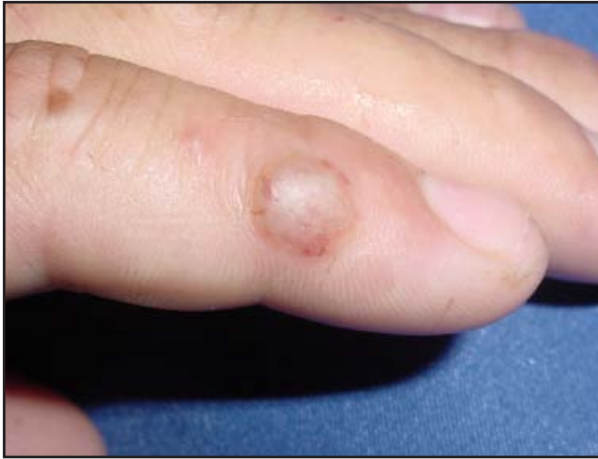

FIGURA 1. Fase inicial clínica del nódulo del ordeñador (cortesía de la Sección de Dermatología de la Universidad de Antioquia)

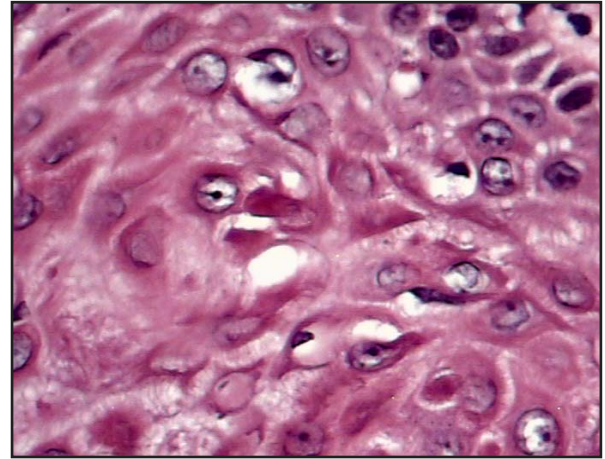


FIGURA 2. Características histopatológicas del nódulo del ordeñador en las que se observan cuerpos de inclusión eosinofílicos citoplásmicos (cortesía de la Sección de Dermatología de la Universidad de Antioquia). Hematoxilina eosina, 20X.

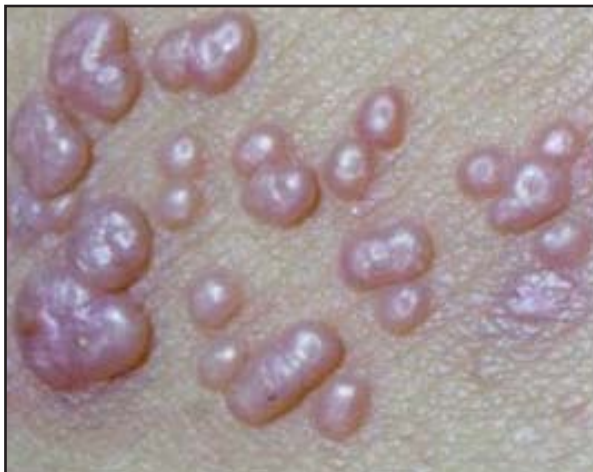

FIGURA 3. Lesiones múltiples de molusco contagioso en paciente inmunosuprimido (cortesía de la Sección de Dermatología de la Universidad de Antioquia).

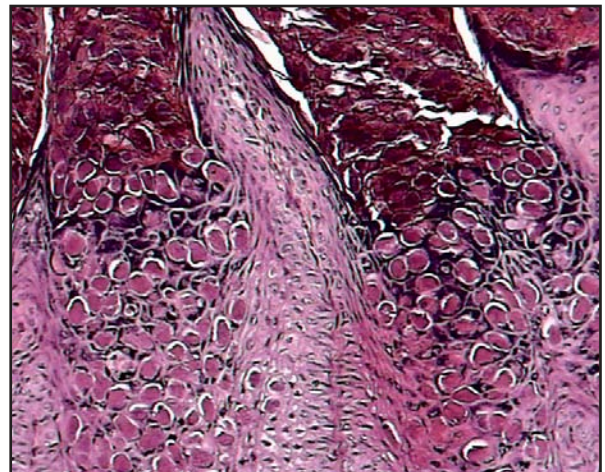


FIGURA 4. Características histopatológicas del molusco contagioso entre las que se incluyen los cuerpos de moluscos en el citoplasma de los queratinocitos superiores de la capa basal con cuerpos mas eosinofílicos en la capa granular. (cortesía de la Sección de Dermatología de la Universidad de Antioquia). Hematoxilina eosina, 40X.

una infección por *Parapoxvirus*, pero esta técnica no diferencia el virus *Orf* de los demás virus de este género<sup>3</sup>. La serología tiene las mismas limitaciones, por lo cual el diagnóstico definitivo se hace con la PCR estándar o con PCR de tiempo real. El tipo de muestra que se utiliza en estas pruebas de laboratorio es el tejido fresco congelado, el material extraído de las vesículas o los detritos de las costras<sup>3</sup>.

**Tratamiento del *Orf* y la seudoviruela.** En la seudoviruela y el *Orf* el tratamiento es sintomático o se dirige a las complicaciones que puedan presentarse,

aunque las lesiones suelen desaparecer sin dejar cicatriz.

## Seudoviruela

**Epidemiología.** Los virus *Paravaccinia* suelen infectar la ubre y la mucosa oral del ganado vacuno, aunque también, se pueden presentar lesiones en las extremidades y el tronco que dejan áreas alopecias características<sup>4,5</sup>.

La seudoviruela tiene distribución mundial, pero es prevalente sólo en personal que tiene contacto cercano con ganado vacuno. La enfermedad producida por los

*Paravaccinia virus* es clínicamente idéntica a la infección por el virus *Orf*; y la diferenciación sólo es posible mediante la historia clínica típica de contacto con ganado vacuno (nódulo del ordeñador), ovejas y cabras (*Orf*), o mediante el cultivo de tejido<sup>3,46</sup>. La transmisión de los virus de paravaccinia se da por inoculación directa en la piel y, a menudo, por cualquier trauma mínimo o solución de continuidad en la superficie cutánea<sup>3</sup>.

**Manifestaciones clínicas.** El cuadro clínico es casi indistinguible de la infección por *Orf*. El periodo de incubación es de 5 a 7 días, con una etapa inicial papular con congestión vascular, seguida de las mismas etapas del *Orf*: una fase de lesión en forma de diana con nódulo de color púrpura con un centro eritematoso circundado por un halo blanquecino y un halo eritematoso; una fase de nódulo húmedo que se ulcera y una fase de regresión con gran tejido de granulación y desprendimiento de costras<sup>18</sup>.

**Histopatología.** Los hallazgos histológicos varían según el estadio de la lesión. En la lesión nodular precoz, formación de vacuolas en los queratinocitos superiores que, que en ocasiones, forman vesículas multinucleadas secundarias a la degeneración reticular<sup>20-22</sup>. Se pueden apreciar cuerpos de inclusión eosinofílicos citoplásmicos (FIGURA 4). Algunas inclusiones pueden ser intranucleares; inclusiones semejantes pueden ser vistas en el citoplasma de las células endoteliales<sup>19,21,22</sup>. A veces existe necrosis epidérmica que puede producir ulceración y escamo-costra. Con la necrosis se observan polimorfonucleares neutrófilos en la epidermis y en la papila<sup>21</sup>. El corión cutáneo es muy eritematoso, acompañado de un denso infiltrado inflamatorio crónico con proliferación abundante de pequeños vasos dilatados y congestivos<sup>19,22</sup>.

En las lesiones nodulares se aprecia paraqueratosis con acantosis con delgadas proyecciones digitiformes epidérmicas que se dirigen a lo profundo de la dermis, con acentuado edema superior en el citoplasma. Es frecuente la degeneración reticular con formación de vesículas intraepidérmicas. La dermis presenta un importante edema superior, acompañado de linfocitos, plasmocitos, histiocitos y ocasionales eosinófilos. Existe un número elevado de vasos pequeños, dilatados y congestivos en la región papilar<sup>21</sup>.

Las lesiones en regresión disminuyen progresivamente la acantosis y el infiltrado inflamatorio<sup>21</sup>.

**Diagnóstico.** El diagnóstico se sugiere por la historia clínica y la microscopía electrónica, y el diagnóstico definitivo se hace mediante la PCR<sup>3,24</sup>.

**Tratamiento.** Véase el tratamiento de *Orf*.

## Molusco contagioso

**Epidemiología.** El virus del molusco contagioso (VMC) tiene una distribución mundial, aunque es más frecuente en las regiones tropicales. Por medio del análisis de restricción de la endonucleasa, se han detectado tres subtipos de VMC, indiferenciables clínicamente y cuya incidencia varía entre 80% y 90% para el VMC-I, y de 1% para el VMC-III<sup>42</sup>.

El virus suele afectar a niños, adultos sexualmente activos y pacientes inmunosuprimidos (particularmente, a los pacientes positivos para VIH). Las formas tradicionales de transmisión del virus incluyen el trauma cutáneo mínimo, ya sea por deportes de contacto, por fómites o por contacto sexual<sup>3,18</sup>.

**Manifestaciones clínicas.** El periodo de incubación oscila entre dos semanas y seis meses, con un promedio de dos a siete semanas. En la mayoría de los casos, la infección es autolimitada y regresa espontáneamente luego de tres a cuatro meses en huéspedes inmunocompetentes<sup>3</sup>. No produce complicaciones sistémicas y las lesiones pueden persistir de seis meses a cinco años<sup>18</sup>.

La lesión consiste en una pápula blanquecina, aperlada, que oscila entre 2 mm y 10 mm de diámetro, y cuya característica principal es ser umbilicada (FIGURA 3). Al manipular las lesiones, sale un material amarillento o blanquecino que es rico en partículas virales.

Las lesiones suelen presentarse en niños sanos o atópicos, en quienes su localización principal es en el tronco o en la zona proximal de las extremidades<sup>3,18</sup>. En los adultos, si las lesiones se localizan en la zona genital, debe catalogarse como una infección de transmisión sexual<sup>3,47</sup>.

El molusco contagioso es, también, frecuente en pacientes con inmunosupresión o infección avanzada por VIH, en quienes las lesiones no sólo tienden a ser más numerosas, más grandes y localizadas en la cara, sino en quienes la prevalencia de la enfermedad es alta y oscila entre 5% y 18%. De forma característica, el molusco contagioso se exacerba con el inicio de la terapia antirretroviral, haciendo parte del síndrome de reconstitución inmunitaria<sup>3,48</sup>.

**Histopatología.** En los hallazgos histológicos se observan lóbulos epidérmicos, hiperplásicos, que producen un pseudotumor<sup>19</sup>, separados por bandas delgadas de corión cutáneo<sup>19-22</sup>.

El citoplasma de los queratinocitos superiores a la capa basal, de dos a cuatro capas según varios autores, contienen cuerpos de moluscos (inclusiones eosinofílicas), que ascienden y aumentan progresivamente de tamaño. Dichos cuerpos, denominados de Henderson-Patterson, contienen gran cantidad de viriones maduros

y se localizan a partir de la capa espinosa epidérmica y dejan intacta la capa basal<sup>3,49</sup> (FIGURA 4). Estos cuerpos están contenidos intracelularmente y están cubiertos por una capa rica en colágeno y lípidos que, al parecer, contribuyen a la evasión inmunológica del virus<sup>3,50</sup>. Las partículas virales se encuentran esparcidas en todas las capas epidérmicas y son verdaderas “fábricas de virus” que se localizan en el estrato de Malpighio y en la capa granular del epitelio.

En la capa granular, los cuerpos son cada vez más eosinofílicos y ocupan toda la célula y son expulsados a la superficie por una estructura con aspecto de cráter<sup>19-22</sup>.

En la fase incipiente de crecimiento no existe reacción inflamatoria y, posteriormente, es variable en cantidad y de predominio linfocitario<sup>3,19-22,51</sup>.

Una complicación poco frecuente es la ruptura con liberación a la dermis de los cuerpos de moluscos, acompañada de un denso infiltrado inflamatorio linfocitario (molusco inflamatorio). Posteriormente, puede existir ulceración.

En el periodo de resolución espontánea, se aprecia un discreto infiltrado inflamatorio crónico linfocitario entre la lesión y la epidermis<sup>19</sup>.

El edema intracelular con degeneración reticular y formación de vesículas no son hallazgos presentes, como en otros *Poxvirus*<sup>19</sup>.

**Diagnóstico.** El diagnóstico de molusco contagioso se hace por la clínica y por el análisis histopatológico, en el que se observan los característicos cuerpos del molusco. Hasta el momento, no se ha logrado obtener la propagación in vitro de este *Molluscipoxvirus*; la PCR y la microscopía electrónica confirman el diagnóstico<sup>3,52</sup>.

**Tratamiento.** Aunque en individuos inmunocompetentes la regresión espontánea es la regla, se han utilizado numerosos tratamientos para el manejo del molusco contagioso, tales como la crioterapia, el raspado con cureta (*curettage*), la cantaridina, la podofilina, la podofilotoxina, el ácido tricloroacético, el hidróxido de potasio, el imiquimod y, más recientemente, el láser de CO<sub>2</sub>, o pulsado, la terapia fotodinámica y los antígenos de *Candida* spp.<sup>3,18,53</sup>. No obstante, según una reciente revisión sistemática, hasta el momento no existe un tratamiento eficaz para el molusco contagioso<sup>54</sup>. En pacientes inmunocomprometidos se ha sugerido el uso de cidofovir, la terapia fotodinámica y la terapia antirretroviral<sup>3,55-57</sup>.

## Tanapox

**Epidemiología.** La infección humana por *Tanapox* se reconoció por primera vez en Kenia, en 1957<sup>58</sup>. El modo de transmisión de los *Tanapox* aún no se ha dilucidado y, aunque la transmisión por contacto directo se da en

manipuladores de monos, muchos individuos han adquirido la enfermedad sin exposición previa a monos. Se ha sugerido a los mosquitos como posibles vectores de la infección entre monos y humanos<sup>3</sup>. En las últimas décadas, los casos de infección humana encontrados en África se presentan en manipuladores de animales infectados. Realmente, son pocos los reportes de enfermedad humana en países diferentes a los de África<sup>3,59</sup>.

**Manifestaciones clínicas.** Suele presentarse un periodo prodrómico con fiebre, cefalea, dolor de espalda y linfadenopatía. Al mismo tiempo, se presenta un brote en la piel caracterizado por pápulas o nódulos de 1,5 cm de diámetro, en promedio, con una depresión central, localizadas principalmente en las zonas expuestas y en el tronco y que, por lo general, respeta la cara<sup>3,18</sup>. Las lesiones pueden ser pruriginosas y, frecuentemente, se necrosan, se tornan dolorosas y forman una úlcera central con bordes levantados a su alrededor<sup>18</sup>. Las lesiones suelen desaparecer a las seis semanas y la mayoría de pacientes tienen una lesión única, aunque pueden observarse hasta 10 lesiones. La sobreinfección bacteriana de estas lesiones es frecuente y dejan cicatrices<sup>3</sup>.

**Histopatología.** En la histología, se observa un acentuado engrosamiento epidérmico con formación de vacuolas y degeneración de los queratinocitos, con posterior vesiculación. El citoplasma es edematoso y contiene abundantes inclusiones grandes, granulares, pleomorfas y eosinofílicas. El núcleo también es edematoso con un gran nucléolo y la cromatina se encuentra concentrada en la periferia. Estos cambios se acompañan de un infiltrado inflamatorio mixto constituido por linfocitos, polimorfonucleares neutrófilos y esporádicos eosinófilos<sup>21</sup>.

**Diagnóstico.** El diagnóstico se sugiere por microscopía electrónica a partir de muestras obtenidas del material necrótico de las lesiones, y el diagnóstico definitivo requiere la PCR convencional o en tiempo real<sup>3,60</sup>.

**Evolución.** Suele corresponder al de una enfermedad benigna que se resuelve al cabo de seis semanas<sup>3,18</sup>.

## Referencias

1. Moss B. Genetically engineered poxviruses for recombinant gene expression, vaccination, and safety. Proc Natl Acad Sci USA. 1996;93:11341-8.
2. Moss B, Carroll MW, Wyatt LS, Bennink JR, Hirsch VM, Goldstein S, et al. Host range restricted, non-replicating vaccinia virus vectors as vaccine candidates. Adv Exp Med Biol. 1996;397:7-13.
3. Sanclemente G. Poxvirus. En: Vesga O, Vélez LA, Leiderman E, Restrepo A, editores. Enfermedades Infecciosas. Medellín: Corporación para Investigaciones Biológicas; (a publicarse en 2011).

4. Smith CA, Smith TD, Smolak PJ, Friend D, Hagen H, Gerhart M, *et al*. Poxvirus genomes encode a secreted, soluble protein that preferentially inhibits beta chemokine activity yet lacks sequence homology to known chemokine receptors. *Virology*. 1997;236:316-27.
5. Smith GL, Symons JA, Khanna A, Vanderplassen A, Alami A. Vaccinia virus immune evasion. *Immunol Rev*. 1997;159:137-54.
6. Roberts JA. Histopathogenesis of mousepox. II. Cutaneous infection. *Br J Exp Pathol*. 1962;43:462-8.
7. Hahon N, Wilson BJ. Pathogenesis of variola in *Macaca irus* monkeys. *Am J Hyg*. 1960;71:69-80.
8. Roberts JA. Histopathogenesis of mousepox. I. Respiratory infection. *Br J Exp Pathol*. 1962;43:451-61.
9. Westwood JC, Boulter EA, Bowen ET, Maber HB. Experimental respiratory infection with poxviruses. I. Clinical virological and epidemiological studies. *Br J Exp Pathol*. 1966;47:453-65.
10. Stanford MM, McFadden G, Karupiah G, Chaudhri G. Immunopathogenesis of poxvirus infections: forecasting the impending storm. *Immunol Cell Biol*. 2007;85:93-102.
11. Levy MM, Fink MP, Marshall JC, Abraham E, Angus D, Cook D *et al*. 2001 SCCM/ESICM/ACCP/ATS/SIS International Sepsis Definitions Conference. *Crit Care Med*. 2003;31:1250-6.
12. Rahman MM, Jeng D, Singh R, Coughlin J, Essani K, McFadden G. Interaction of human TNF and beta2-microglobulin with Tanapox virus-encoded TNF inhibitor, TPV-2L. *Virology*. 2009;386:462-68.
13. Meyer-Hoffert U, Schwarz T, Schroder JM, Glaser R. Increased expression of human beta-defensin 3 in *mollusca contagiosum*. *Clin Exp Dermatol*. 2010; 35: 190-2.
14. Fenner F. The global eradication of smallpox. *Med J Aust*. 1980;1:455.
15. Downie AW, Meiklejohn G, St VL, Rao AR, Sundara Babu BV, Kempe CH. Smallpox frequency and severity in relation to A, B and O blood groups. *Bull World Health Organ*. 1965;33:623-5.
16. Deria A, Jezek Z, Markvart K, Carrasco P, Weisfeld J. The world's last endemic case of smallpox: surveillance and containment measures. *Bull World Health Organ*. 1980;58:279-83.
17. Breman JG, Henderson DA. Poxvirus dilemmas—monkeypox, smallpox, and biologic terrorism. *N Engl J Med*. 1998;339:556-9.
18. Diven DG. Poxviruses. In: Tyring S, editor. *Mucocutaneous manifestations of viral diseases*. New York: Marcel Dekker; 2002. p. 39-68.
19. Grayson W, Calonje E, Mckee PH. Infectious diseases of the skin. In: Mckee PH, Calonje E, Granter SR, editors. *Pathology of the skin: with clinical correlations*. Third edition. London: Mosby Elsevier Health Science; 2005. p. 860-7.
20. Pinkus H, Mehregan A. Inflammatory virus diseases. In: Mehregan A, editor. *A guide to dermatopathology*. Third edition. New York: Appleton Century Crofts; 1981, p. 146-7.
21. Weedon D. *Viral diseases. Weedon skin pathology*. Third edition. Edinburgh: Churchill Livingstone; 2002. p. 608-13.
22. Xiaowei X, Erickson L, Lianjun C, Elder DE. Diseases caused by viruses. In: Elder DE, Elenitsas R, Johnson BL Jr., Murphy GF, Xu X, editors. *Histopathology of the skin*. Tenth edition. Philadelphia: Lippincott Williams & Wilkins; 2009. p. 646-65.
23. Sarkar JK, Mitra AC, Mukherjee MK, De SK, Mazumdar DG. Virus excretion in smallpox. 1. Excretion in the throat, urine, and conjunctiva of patients. *Bull World Health Organ*. 1973;48:517-22.
24. Meyer H, Damon IK, Esposito JJ. Orthopoxvirus diagnostics. *Methods Mol Biol*. 2004;269:119-34.
25. Parker S, Handley L, Buller RM. Therapeutic and prophylactic drugs to treat orthopoxvirus infections. *Future Virol*. 2008;3:595-612.
26. Medaglia ML, Pessoa LC, Sales ER, Freitas TR, Damaso CR. Spread of cantagalo virus to northern Brazil. *Emerg Infect Dis*. 2009;15:1142-3.
27. Silva-Fernandes AT, Travassos CE, Ferreira JM, Abrahao JS, Rocha ES, Viana-Ferreira F, *et al*. Natural human infections with Vaccinia virus during bovine vaccinia outbreaks. *J Clin Virol*. 2009;44:308-13.
28. Diven DG. An overview of poxviruses. *J Am Acad Dermatol*. 2001;44:1-16.
29. Likos AM, Sammons SA, Olson VA, Frace AM, Li Y, Olsen-Rasmussen M, *et al*. A tale of two clades: monkeypox viruses. *J Gen Virol*. 2005;86:2661-72.
30. Parker S, Nuara A, Buller RM, Schultz DA. Human monkeypox: an emerging zoonotic disease. *Future Microbiol*. 2007;2:17-34.
31. Reynolds MG, Davidson WB, Curns AT, Conover CS, Huhn G, Davis JP, *et al*. Spectrum of infection and risk factors for human monkeypox, United States, 2003. *Emerg Infect Dis*. 2007;13:1332-9.
32. Zaucha GM, Jahrling PB, Geisbert TW, Swearingen JR, Hensley L. The pathology of experimental aerosolized monkeypox virus infection in cynomolgus monkeys (*Macaca fascicularis*). *Lab Invest*. 2001;81:1581-600.
33. Damon IK. Poxviruses. In: Knipe DM, Howley PM, editors. *Fields Virology*. Philadelphia: Lippincott Williams & Wilkins; 2007. 2947-75.
34. Baxby D, Bennett M, Getty B. Human cowpox 1969-93: a review based on 54 cases. *Br J Dermatol*. 1994;131:598-607.
35. Vorou RM, Papavassiliou VG, Pierroutsakos IN. Cowpox virus infection: an emerging health threat. *Curr Opin Infect Dis*. 2008;21:153-6.
36. Ninove L, Domart Y, Vervel C, Voinot C, Salez N, Raoult D, *et al*. Cowpox virus transmission from pet rats to humans, France. *Emerg Infect Dis*. 2009;15:781-4.
37. Nitsche A, Pauli G. Sporadic human cases of cowpox in Germany. *Euro Surveill*. 2007;12:E070419.
38. Baxby D, Bennett M. Poxvirus zoonoses. *J Med Microbiol*. 1997;46:17-33.
39. Beldomenico PM, Telfer S, Lukomski L, Gebert S, Bennett M, Begon M. Host condition and individual risk of cowpox virus infection in natural animal populations: cause or effect? *Epidemiol Infect*. 2009;137:1295-301.
40. Orf virus infection in humans—New York, Illinois, California, and Tennessee, 2004-2005. *MMWR Morb Mortal Wkly Rep*. 2006;55:65-8.

41. Geerinck K, Lukito G, Snoeck R, De VR, De CE, Vanrenterghem Y, *et al.* A case of human orf in an immunocompromised patient treated successfully with cidofovir cream. *J Med Virol.* 2001;64:543-9.
  42. Baxby D. Poxviruses. New Jersey: John Wiley & Sons, Ltd.; 2000. 451-465.
  43. Johannessen JV, Krogh HK, Solberg I, Dalen A, van WH, Johansen B. Human orf. *J Cutan Pathol.* 1975;2:265-83.
  44. Mendez B, Burnett JW. *Orf. Cutis.* 1989;44:286-7.
  45. Davis CM, Musil G. Milker's nodule. A clinical and electron microscopic report. *Arch Dermatol.* 1970;101:305-11.
  46. Groves RW, Wilson-Jones E, MacDonald DM. Human orf and milker's nodule: a clinicopathologic study. *J Am Acad Dermatol.* 1991;25:706-11.
  47. Tyring SK. Molluscum contagiosum: the importance of early diagnosis and treatment. *Am J Obstet Gynecol.* 2003;189:S12-6.
  48. Bachmeyer C, Moguelet P, Baud F, Lescure FX. Efflorescence of facial molluscum contagiosum as a manifestation of immune reconstitution inflammatory syndrome in a patient with AIDS. *Eur J Dermatol.* 2009;19:257-8.
  49. Billstein SA, Mattaliano VJ Jr. The "nuisance" sexually transmitted diseases: molluscum contagiosum, scabies, and crab lice. *Med Clin North Am.* 1990;74:1487-505.
  50. Bugert JJ, Darai G. Recent advances in molluscum contagiosum virus research. *Arch Virol.* 1997;13(Suppl.):35-47.
  51. Rodríguez G. Microscopía electrónica de la infección viral. Bogotá: Instituto Nacional de Salud; 1983. p. 91-105.
  52. Thompson CH. Identification and typing of molluscum contagiosum virus in clinical specimens by polymerase chain reaction. *J Med Virol.* 1997;53:205-11.
  53. Maronn M, Salm C, Lyon V, Galbraith S. One-year experience with Candida antigen immunotherapy for warts and molluscum. *Pediatr Dermatol.* 2008;25:189-92.
  54. an der Wouden JC, van der SR, van Suijlekom-Smit LW, Berger M, Butler C, Koning S. Interventions for cutaneous molluscum contagiosum. *Cochrane Database Syst Rev.* 2009;CD004767.
  55. Sen S, Bhaumik P. Resolution of giant molluscum contagiosum with antiretroviral therapy. *Indian J Dermatol Venereol Leprol.* 2008;74:267-8.
  56. Briand S, Milpied B, Navas D, Thomare P, Stalder JF. 1% topical cidofovir used as last alternative to treat viral infections. *J Eur Acad Dermatol Venereol.* 2008;22:249-50.
  57. Gardner LS, Ormond PJ. Treatment of multiple giant molluscum contagiosum in a renal transplant patient with imiquimod 5% cream. *Clin Exp Dermatol.* 2006;31:452-3.
  58. Downie AW, Espana C. A comparative study of Tanapox and Yaba viruses. *J Gen Virol.* 1973;19:37-49.
  59. Dhar AD, Werchniak AE, Li Y, Brennick JB, Goldsmith CS, Kline R, *et al.* Tanapox infection in a college student. *N Engl J Med.* 2004;350:361-6.
  60. Zimmermann P, Thordsen I, Frangoulidis D, Meyer H. Real-time PCR assay for the detection of tanapox virus and yaba-like disease virus. *J Virol Methods.* 2005;130:149-53.
- 
-