

Cortes transversales vs. verticales para el diagnóstico de las alopecias

Transverse versus vertical sections in diagnosis of alopecia.

Rodrigo Restrepo.¹

1. Instructor asociado de patología y dermatopatología. Servicio de dermatología, Facultad de Medicina, Universidad Pontificia Bolivariana. Director laboratorio de patología, Clínica Medellín. Medellín, Colombia.

Correspondencia:

Rodrigo Restrepo.
Email: rorestre@hotmail.com

Recibido: Enero 25 de 2008

Aceptado: Febrero 30 de 2008

No se reportan conflictos de intereses..

Resumen

Se discute brevemente sobre los diferentes tipos de corte utilizados para el estudio de las biopsias de piel de cuero cabelludo (transversal y vertical), analizando las ventajas y desventajas de cada uno. La tendencia actual es, en la medida de lo posible, combinarlos. En los casos en los que solo se disponga de una biopsia es importante tener en cuenta la información clínica más relevante para escoger el mejor corte.

PALABRAS CLAVE: Folículo piloso, cuero cabelludo, biopsia, alopecia.

Summary

A brief assessment is done over different types of cuts currently done for the study of scalp biopsy specimens (transversal and vertical), analyzing advantages and disadvantages of each one. The current tendency is to combine them whenever possible. In case of having only one biopsy, detail clinic records are to be taken into account to choose the most suitable sample.

KEY WORDS: Hair follicle, scalp, biopsy specimens, alopecia.

Introducción

Evaluar una biopsia de la piel del cuero cabelludo puede ser un proceso tedioso y plagado de dificultades, siendo el resultado final en muchas ocasiones frustrante. Esto es debido a que el folículo piloso es una estructura compleja que cambia continuamente, con procesos de involución y crecimiento asincrónicos. El patólogo, además de conocer a fondo la patología específica, o a veces no tan específica,¹ de las múltiples entidades que pueden ocasionar una alopecia, debe tener en mente simultáneamente múltiples aspectos relacionados con la estructura microscópica y fisiología folicular como son:

1. La técnica más apropiada para el estudio y procesamiento de las biopsias, bien sea en cortes verticales y/o transversales (horizontales), coloraciones de rutina y especiales, inmunofluorescencia e inmunohistoquímica.

2. Anatomía tridimensional del folículo piloso, el cual varía normalmente en el tiempo como expresión de:

- Ciclo folicular con proporciones cambiantes de folículos en anagen, catagen, y telogen.
- Miniaturización de los pelos terminales que se transforman lentamente en vellos como respuesta a los andrógenos.
- Disminución de la densidad folicular con el paso de los años.

En muchas ocasiones el éxito o fracaso en el diagnóstico histopatológico depende del tipo de corte que se seleccione. En esta revisión se hará especial énfasis en el primer punto (tipo de corte más adecuado para el procesamiento de las biopsias), con el fin de maximizar los resultados que se obtienen al evaluar una biopsia de piel de cuero cabelludo.

Adicionalmente, se hará referencia a lo relacionado con algunos aspectos histológicos más específicos de la anatomía del folículo piloso. Estos corresponden a características morfológicas cuya observación y cuantificación en el laboratorio es también influida por el corte efectuado.

Proceso básico de la biopsia

Cualquiera sea el tipo de corte que se va a hacer y para efectos de estandarización, se recomienda efectuarlo en biopsias tomadas con un punch de 4 mm. Como se ha observado que no todos los punch de 4 mm son realmente de esa medida, es prudente verificar previamente dicho diámetro interno.² La biopsia se toma siguiendo la dirección de los folículos pilosos con el fin de minimizar los cortes tangenciales; debe incluirse una muestra generosa de tejido celular subcutáneo. El material así obtenido debe ser manejado con delicadeza, evitando el pinzamiento excesivo, colocándolo rápidamente en formol tamponado neutro al 10%.

Una vez fijado en formol, o estando ya embebido en parafina, se realiza el corte vertical o transversal seleccionado, se incluye en parafina y se corta con un microtomo en secciones delgadas de 3-4 micras de espesor; posteriormente se efectúan las tinciones básicas con hematoxilina y eosina (HE), ácido peryódico de Schiff (PAS), tricrómico y elástico.

Cortes verticales

Corresponde a los cortes tradicionales de las biopsias de piel; su proceso es similar al de cualquier otro espécimen quirúrgico. Las secciones microscópicas resultantes proveen una visión panorámica de la epidermis a la hipodermis, en sentido vertical. Esta imagen histológica es muy familiar para el patólogo (**FIGURA 1**).

Este tipo de corte de las biopsias se ha utilizado extensamente en patología general y dermatopatología desde que se efectuaron los primeros cortes histológicos. Aunque su utilidad ha sido recientemente cuestionada, es una excelente herramienta dado que permite diagnosticar muchas de las alopecias, pudiendo ser superior en la evaluación de algunas de tipo cicatricial.³ Con esta técnica se obtiene una óptima visualización de la unión dermoepidérmica y dermis superior, muy útil para el estudio de las enfermedades que afectan la interfase y el segmento superior del folículo piloso, como el lupus eritematoso discoide (LED), el liquen plano pilar (LPP) y en general las alopecias cicatriciales.

Una gran desventaja radica en los pocos folículos que se observan en un solo corte y lo segmentario y oblicuo de los tallos pilosos seccionados. Se requieren numerosos cortes para visualizar un folículo completo en todos sus segmentos. No es adecuada para hacer estudios cuantitativos y relaciones numéricas entre las distintas fases en la que se encuentren los folículos pilosos (anagen/telogen, terminales/vellos, etc.), por lo tanto su utilidad

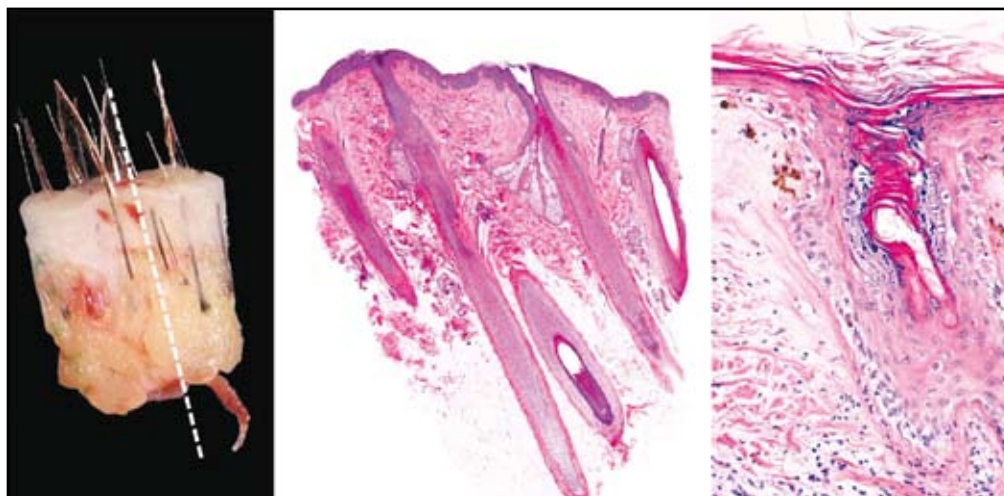


FIGURA 1. Corte vertical. A la izquierda se observa con la línea punteada el sentido del corte de la epidermis al tejido graso, que es el mismo de la biopsia, siguiendo la dirección de los tallos pilosos. En el centro se aprecia la imagen histológica de una biopsia normal con HE. Hay en total cinco folículos; dos completos y tres incompletos cortados tangencialmente. A la derecha se muestra un corte vertical de un caso de alopecia cicatricial por lupus eritematoso discoide; hay muy buena representación de la interfase con atrofia epidérmica, engrosamiento de la membrana basal, infiltrado inflamatorio, edema y fuga de pigmento.

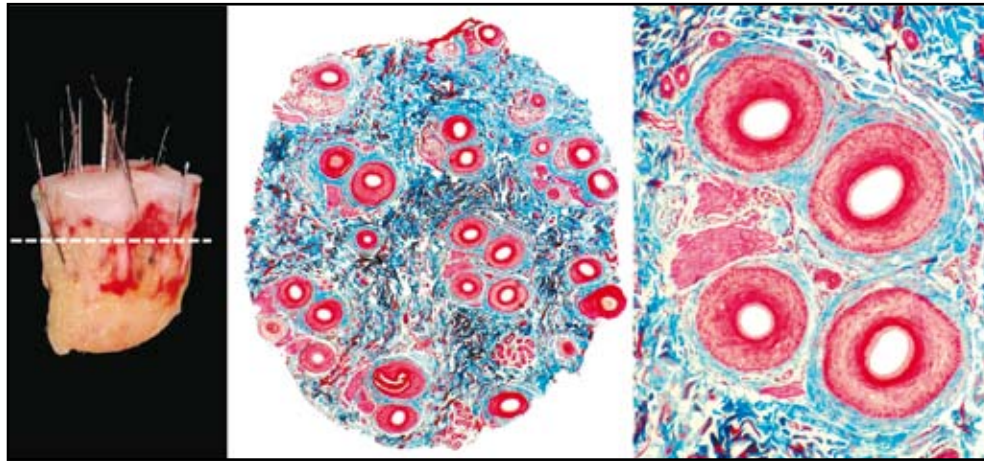


FIGURA 2. Corte horizontal de cuero cabelludo. A la izquierda se observa con la línea punteada el sentido del corte a 2 mm de la epidermis, cerca a la interfase con el tejido graso. En el centro se aprecia el corte teñido con coloración de tricrómico, aproximadamente al nivel del tercio superior del tallo. Hay numerosos folículos (en total 25); la mayoría terminales en anagen. A la derecha se observa una unidad folicular normal con cuatro folículos terminales.

es limitada en el diagnóstico de las alopecias de tipo androgénico (AA) y efluvio telógeno crónico (ET).

Cortes transversales (horizontales)

No obstante los cortes transversales de biopsias de piel de cuero cabelludo se hayan estado realizado desde hace más de 100 años,⁴ no fue hasta 1984 en que Headington realizó los primeros estudios sistemáticos utilizando cortes transversales seriados.⁵ Esto significó un gran avance en el diagnóstico y comprensión de las enfermedades del pelo. Headington demostró que los cortes transversales de biopsias cilíndricas tomadas con punch 4 mm, fijados en formol neutro y teñidos con HE eran un excelente material histológico para análisis morfométricos y cuantitativos, incluyendo las distintas fases del ciclo normal del crecimiento del pelo^{6,7} (FIGURA 2).

En los años siguientes se desarrollaron con gran

entusiasmo este tipo de cortes, realizándose sus ventajas sobre los cortes verticales tradicionales y refinándose las técnicas propuestas para hacerlos más fáciles de ejecutar e interpretar. Se recomendó procesar no solamente un corte horizontal, sino tres y hasta cuatro.⁸ Con la técnica de los tres cortes se ha observado buenos resultados en la evaluación del ET en mujeres.⁹ Otros estudios comenzaron a comparar las dos técnicas, mostrando sus ventajas en el diagnóstico de AA masculina.¹⁰ Igualmente, se ha recomendado en estudios morfométricos y reconstructivos computarizados, para evaluar biopsias de pacientes con alopecias no cicatriciales,¹¹ AA¹² y alopecia areata (AAt).^{13, 14} Son también muy útiles cuando se trata de evaluar los resultados con posterioridad a la administración de un medicamento.¹⁵ Finalmente, en numerosos textos especializados¹⁶ y grupos de trabajo dedicados al estudio de las enfermedades del pelo se ha sugerido que

Tipo de corte	Ventajas	Desventajas
Vertical	Fácil de realizar e interpretar. Muy buena representación de la interfase dermoepidérmica.	Pocos folículos pilosos, la mayoría en corte oblicuo. Difícil de estandarizar. No permite hacer estudios cuantitativos.
Transversal (horizontal)	Se observan todos los folículos en un solo plano. Fácil de estandarizar, permite hacer estudios morfométricos.	Es un poco más difícil de realizar e interpretar. Pobre representación de la interfase dermoepidérmica.

TABLA 1. Ventajas y desventajas de los cortes verticales y transversales para el diagnóstico de las alopecias.

en los protocolos acordados por consenso para el estudio de las alopecias, particularmente las de tipo cicatricial, siempre se debieran realizar cortes transversales.¹⁷

La mayor ventaja de este tipo de corte es que todos los folículos en el espécimen pueden ser contados y examinados en diferentes niveles, en pocas placas histológicas, bien sea de la manera tradicional o asistida por computador. Su principal limitación es la poca representación de la unión dermoepidérmica (TABLA NO 1).

¿Cortes transversales, verticales, o ambos?

Recientemente se ha generado una intensa controversia acerca de la modalidad de corte histológico más adecuada para el diagnóstico de las alopecias. Se ha cuestionando la idea relacionada con que las secciones horizontales sean más ventajosas que las verticales, postulándose que esta aparente ventaja se basa, en su mayor parte, en el concepto erróneo de que la clave para diagnosticar una enfermedad del cuero cabelludo radica en poder contar

con exactitud los folículos pilosos, siendo esto en realidad lo menos importante porque en la mayoría de los casos los diagnósticos pueden hacerse con confianza siguiendo una aproximación cualitativa en cortes verticales y en pocos folículos. Además, cualquier estructura folicular visible en secciones transversales puede ser observada en secciones horizontales.¹⁸

Aunque esta argumentación en contra de los cortes transversales contiene algunas afirmaciones verdaderas, hay otras que no son tan correctas. En relación con el número de folículos es más fácil, rápido y confiable hacer un diagnóstico en muchos folículos en pocas placas, que en pocos en muchas placas. Igualmente, las relaciones numéricas anagen / telogen y terminales / vellos, entre otras, son criterios importantes en el diagnóstico de la AA y ET respectivamente. Finalmente, aunque cualquier componente del folículo se puede estudiar con cualquiera de las dos técnicas, hay estructuras que se visualizan mejor con una u otra en particular.

Lo cierto es que la solución de este aparente dilema no radica en saber cuál técnica es mejor en todos los casos, sino en qué circunstancias puede tener una mayor ventaja sobre la otra. De hecho, Elston *et al*¹⁹ ya habían propuesto en 1995 que ambas técnicas tienen ventajas/desventajas obvias, y que si se dispone de dos biopsias la mejor opción es utilizar una para corte transversal y la otra para corte vertical, pudiendo utilizar en forma opcional la segunda mitad de esta última para estudios complementarios (cultivos, inmunofluorescencia, etc.) (FIGURA 3).

El problema surge cuando se toma una sola biopsia y no se pueden combinar los dos tipos de corte. En estas circunstancias, la selección de una u otra técnica depende en gran medida del tipo de alopecia que se sospecha y de los diagnósticos diferenciales.

Si esta es la situación, hay algunas entidades que se benefician de una aproximación cuantitativa lo más

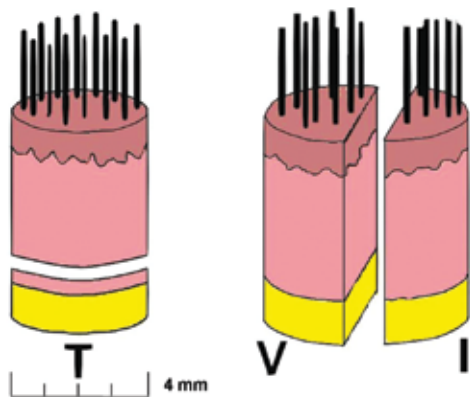


FIGURA 3: esquema de cortes transversales y verticales para biopsia de alopecias

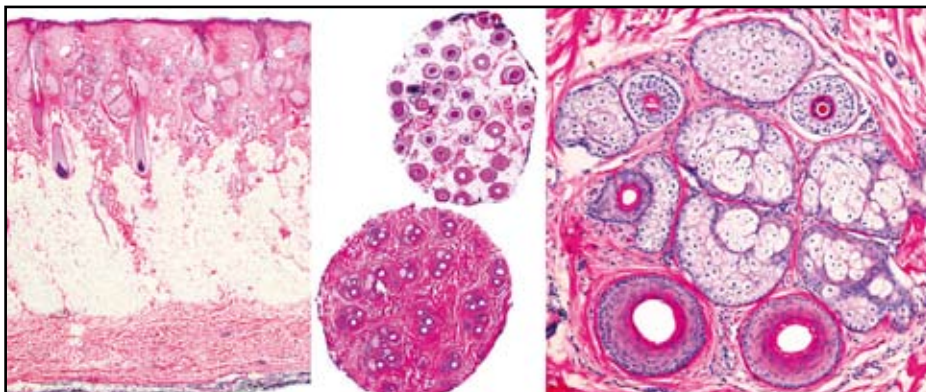


FIGURA 4. Alopecia androgénica. Cortes verticales y horizontales. A la izquierda se observa un corte vertical. Se reconocen apenas cinco estructuras pilosas incompletas, tres folículos terminales y dos vellos. En el centro se aprecia un corte horizontal a bajo aumento. Hay 32 folículos en un solo plano, muchos de ellos miniaturizados. A la derecha se observa una unidad folicular con tres folículos miniaturizados arriba y dos folículos terminales en anagen abajo.

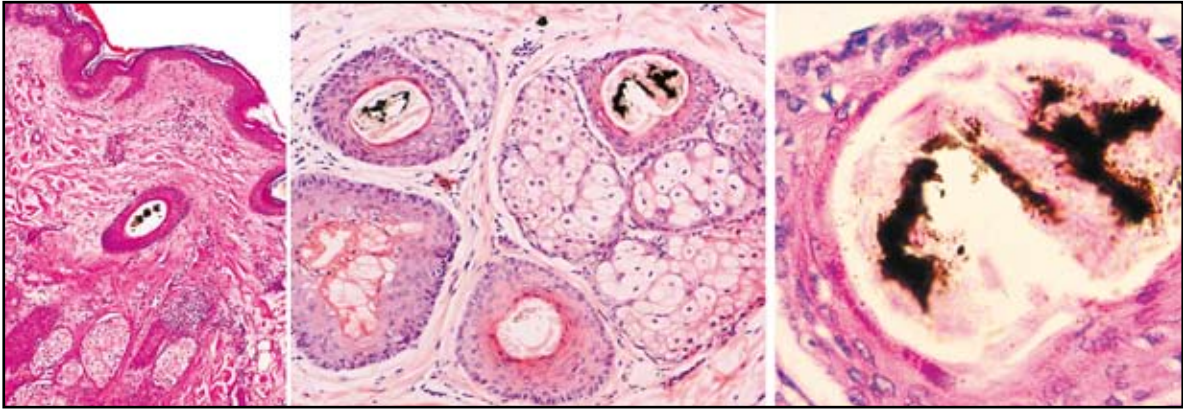


FIGURA 5. Tricotilomanía. Cortes verticales y horizontales. A la izquierda, en el corte vertical se observa un cilindro pigmentado en el interior de un infundíbulo folicular. En el centro se aprecia una unidad folicular en corte transversal con dos cilindros pigmentados. A la derecha se aprecia uno de los cilindros de la figura central. Ambos tipos de corte son útiles; aunque en los transversales se observan los cilindros pigmentados en mayor número y con más facilidad que en los verticales

TIPO DE CORTE	INDICACIONES
VERTICAL*	Alopecias cicatriciales primarias y secundarias. Alopecias que afectan la interfase dermoepidérmica Alopecia areata. Tricotilomanía Alopecias de tipo infeccioso (hongos, sífilis, herpes, etc.)
TRANSVERSAL (HORIZONTAL)	Estudios que requieran análisis comparativos, cuantitativos y morfométricos como la AA y el ET. Estudios con medicamentos que requieran cuantificación y comparación

* Si se dispone de dos biopsias se pueden combinar los cortes verticales y horizontales.

TABLA 2. Indicaciones de los cortes verticales y transversales según el tipo de alopecia.

exacta posible en cortes horizontales, como son la AA y el ET, dado que en estas es importante conocer la relación entre los folículos pilosos terminales / vellos para el diagnóstico de la AA y anagen / telogen para el del ET. Si en estos casos se efectúan únicamente cortes verticales puede ser muy difícil o aun imposible hacer un diagnóstico confiable (**FIGURA 4**).

En otros tipos de alopecia como la AAt, la tricotilomanía, la sífilis y en las alopecias cicatriciales, cuando solo se dispone de una biopsia, se puede emplear cualquier tipo de técnica, ya sea cortes verticales o transversales (**FIGURA 5**).

En estas circunstancias puede ser más cómodo para aquellos no familiarizados con los cortes transversales interpretar cortes verticales, como en un LED o un LPP (**TABLA 2**).

La última situación se presenta cuando sólo se dispone de una biopsia y no hay un diagnóstico preciso,

o los diagnósticos diferenciales son amplios. En estos casos se debe efectuar el corte con el que el laboratorio se sienta más cómodo para su ejecución por el histotecnólogo e interpretación por parte del patólogo.²⁰

Referencias

1. Mirmirani P, Willey A, Headington JT, *et al.* Primary cicatricial alopecia: histopathologic findings do not distinguish clinical variants. *J Am Acad Dermatol.* 2005; 52:637-43.
2. Wain EM, Stefanato CM. Four millimetres: a variable measurement? *Br J Dermatol.* 2007; 156:404.
3. Elston DM, Ferringer T, Dalton S, Fillman E, Tyler W. A comparison of vertical versus transverse sections in the evaluation of alopecia biopsy specimens. *J Am Acad Dermatol.* 2005; 53:267-72.
4. Flotte TJ. Transverse sectioning of the scalp (Headington technique) in the 19th century. *J Cutan Pathol.* 2008; 35:82-5.

5. Headington JT. Transverse microscopic anatomy of the human scalp. A basis for a morphometric approach to disorders of the hair follicle. *Arch Dermatol.* 1984; 120:449-56.
 6. Templeton SF, Santa Cruz DJ, Solomon AR. Alopecia: histologic diagnosis by transverse sections. *Semin Diagn Pathol.* 1996; 13:2-18.
 7. Solomon AR. The transversely sectioned scalp biopsy specimen: the technique and an algorithm for its use in the diagnosis of alopecia. *Adv Dermatol.* 1994; 9:127-57; discussion 158.
 8. Frishberg DP, Sperling LC, Guthrie VM. Transverse scalp sections: a proposed method for laboratory processing. *J Am Acad Dermatol.* 1996; 35(2 Pt 1):220-2.
 9. Sinclair R, Jolley D, Mallari R, Magee J. The reliability of horizontally sectioned scalp biopsies in the diagnosis of chronic diffuse telogen hair loss in women. *J Am Acad Dermatol.* 2004; 51:189-99.
 10. Whiting DA. Diagnostic and predictive value of horizontal sections of scalp biopsy specimens in male pattern androgenetic alopecia. *J Am Acad Dermatol.* 1993; 28(5 Pt 1):755-63.
 11. Shum DT, Lui H, Martinka M, *et al.* Computerized morphometry and three-dimensional image reconstruction in the evaluation of scalp biopsy from patients with non-cicatricial alopecias. *Br J Dermatol.* 2003; 148:272-8.
 12. Lee MS, Kossard S, Wilkinson B, Doyle JA. Quantification of hair follicle parameters using computer image analysis: a comparison of androgenetic alopecia with normal scalp biopsies. *Australas J Dermatol.* 1995; 36:143-7.
 13. Whiting DA. Histopathology of alopecia areata in horizontal sections of scalp biopsies. *J Invest Dermatol.* 1995; 104(5 Suppl):26S-27S.
 14. Bosseila M, Saad B. Quantitative morphometric analysis of hair follicles in alopecia areata. *J Dermatol Sci.* 2006; 44:59-61.
 15. Whiting DA, Waldstreicher J, Sanchez M, Kaufman KD. Measuring reversal of hair miniaturization in androgenetic alopecia by follicular counts in horizontal sections of serial scalp biopsies: results of finasteride 1 mg treatment of men and postmenopausal women. *J Investig Dermatol Symp Proc.* 1999; 4:282-4.
 16. Sperling LC. *An Atlas of Hair Pathology with Clinical Correlations.* Parthenon Publishing: New York; 2003:19.
 17. Olsen EA, Bergfeld WF, Cotsarelis G, *et al.* Workshop on Cicatricial Alopecia. Summary of North American Hair Research Society (NAHRS)-sponsored Workshop on Cicatricial Alopecia, Duke University Medical Center, February 10 and 11, 2001. *J Am Acad Dermatol.* 2003;48: 103-10.
 18. Böer A, Hoene K. Transverse sections for diagnosis of alopecia? *Am J Dermatopathol.* 2005; 27: 348-52.
 19. Elston DM, McCollough ML, Angeloni VL. Vertical and transverse sections of alopecia biopsy specimens: combining the two to maximize diagnostic yield. *J Am Acad Dermatol.* 1995; 32:454-7.
 20. Garcia C, Poletti E. Scalp biopsy specimens: transverse vs vertical sections. *Arch Dermatol.* 2007; 143:268.
-
-