

Paciente con livideces en miembros inferiores y leucemia mieloide aguda

Patient with livedoid purple plates in legs, and acute myeloid leukemia

María Isabel González¹

Ana María Rebolledo²

Dora Luz Fonseca³

Recibido: Marzo 8 de 2007

Aceptado: Junio 15 de 2007

RESUMEN

Mujer de 66 años con tres días de evolución de fiebre, máculas violáceas y dolor en miembros inferiores asociado a deterioro del estado general.

Antecedente de leucemia mieloide aguda. La biopsia de piel evidenció oclusión de vasos de mediano y pequeño calibre por mielocitos atípicos. Se describen los hallazgos clínicos e histopatológicos con el fin de reconocer esta rara y progresiva condición descrita en pacientes con síndromes mieloproliferativos.

Palabras clave: Leucostasis, leucemia mieloide crónica, diagnóstico.

SUMMARY

A 66 year-old women with 3 days of fever, livedoid purple plates and pain localized in legs, associated to worsening of the general state. She had a previous diagnosis of acute myeloid leukemia. The skin biopsy showed vascular occlusion with atypical leukemic blast cells. In order to recognize this rare and progressive condition, seen in myeloproliferative diseases, the clinical presentation and histological manifestations were described.

Key words: Leukostasis, acute myeloid leukemia, diagnosis.

INTRODUCCIÓN

Se ha descrito la aparición de zonas de isquemia acral y livideces en pacientes con síndromes mieloproliferativos, como en la leucemia mieloide aguda y crónica. Estos cambios se pueden explicar por un proceso conocido como leucostasis, en el cual se evidencia la oclusión de pequeños vasos de la piel y de otros órganos por células tumorales blásticas y ocurre con frecuencia en pacientes con niveles mayores de 50,000/mm³ de mieloblastos circulantes. Es importante tener en cuenta que los pacientes con leucemia mieloide aguda o crónica en crisis blástica tienen pobre pronóstico, con muerte temprana por el grave daño pulmonar y las complicaciones neurológicas.

REPORTE DE CASO

Mujer de 66 años que ingresó por cuadro clínico de tres días de evolución consistente en fiebre, limitación para la marcha, dolor, calor local y aparición de una mácula eritematosa, de bordes mal definidos, que comprometía la región posterior de la pierna izquierda. Tenía diagnóstico de leucemia mieloide aguda M3, desde hacía diez meses, con estudio citogenético de médula ósea que mostraba una constitución cromosómica normal. Recibió tratamiento con quimioterapia, con último ciclo de consolidación hace siete meses; presentó adecuada respuesta al tratamiento con remisión de la enfermedad. Los controles posteriores mostraron evolución satisfactoria y hemogramas dentro de límites normales.

Al examen físico de ingreso se encuentra una paciente en regulares condiciones generales, febril, taquicárdica, con signos de dificultad respiratoria, se observó una mácula eritemato-edematosa de bordes irregulares, mal definidos, que comprometía la región posterior de la pierna izquierda, que en pocas horas se tornó violácea y desarrolló vesículas y ampollas tensas hemorrágicas en su superficie. (Figuras. 1, 2).

El cuadro es interpretado como fascitis necrotizante, por lo que se inició tratamiento con penicilina cristalina,

1 Jefe del Servicio Patología, Hospital Militar Central, Bogotá

2 Dermatóloga, Universidad El Bosque, Bogotá

3 RIII Dermatología, Universidad Militar Nueva Granada, Bogotá.

Correspondencia: Dra. Dora Luz Fonseca. Transversal 3a No. 49-00. Servicio de Dermatología, Hospital Militar Central, Bogotá, Colombia. Teléfono: 348 68 68 Ext.5055. E-mail: fonsecadora75@yahoo.com

Paciente con livideces en miembros inferiores y leucemia mieloide aguda

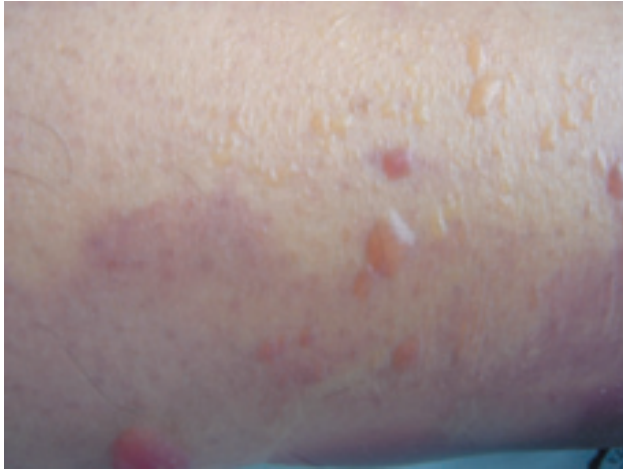

Figura 1. Livideces en miembros inferiores

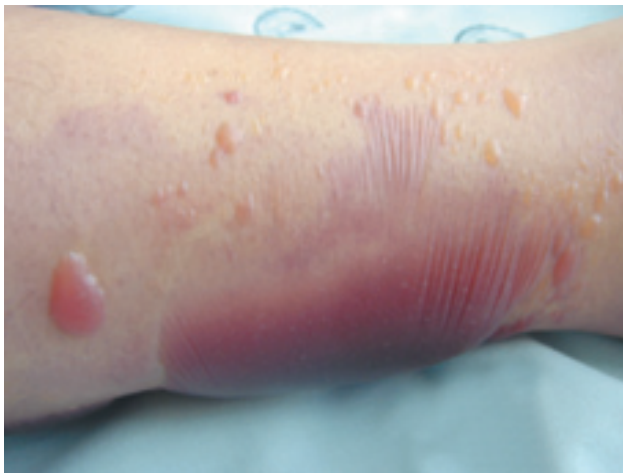

Figura 2. Formación de vesículas y ampollas tensas por necrosis epidérmica

clindamicina y cefepime. Los paraclínicos mostraron una marcada leucocitosis: $130.000/\text{mm}^3$, con blastos de 95%, segmentados de 2%, cayados de 1%, hemoglobina de 8 y hematocrito de 25%. El deterioro general de la paciente se hizo evidente en pocas horas y presentó signos de dificultad respiratoria, palidez y taquicardia; la paciente falleció a las 24 horas del ingreso por falla multiorgánica.

La biopsia de piel documentó una oclusión de la luz de los vasos sanguíneos de mediano y pequeño calibre por

células atípicas de tipo blástico y cambios secundarios a isquemia. (Figura 3)

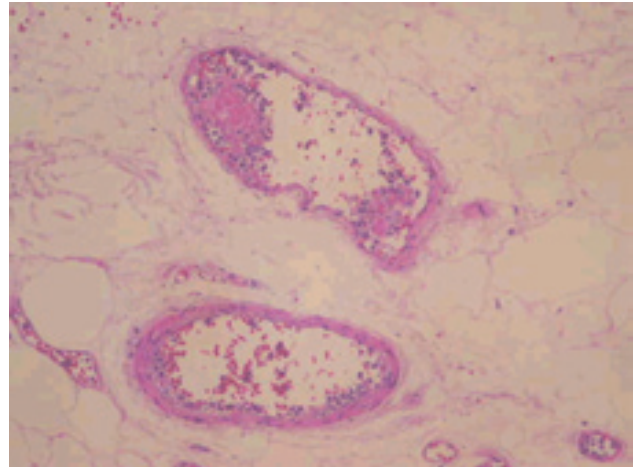


Figura 3. Luz de vasos sanguíneos de pequeño y mediano calibre ocluida por células blásticas (Hematoxilina-Eosina; magnificación 40X)

DISCUSIÓN

La leucemia mieloide aguda se caracteriza por un aumento en el número de células mieloides en la médula y un arresto en su maduración y como resultado una insuficiencia hematopoyética (granulocitopenia, anemia, trombocitopenia) con leucocitosis o sin ella. Estos pacientes presentan usualmente signos de fatiga, hemorragia, infecciones, y según la infiltración leucémica pueden presentar hepatomegalia, esplenomegalia, leucemia cutis, linfadenopatías, artralgias y alteraciones en el sistema nervioso central.^{2,4}

La isquemia cutánea acral y la aparición de livideces están descritas en pacientes con síndromes mieloproliferativos, como en la leucemia mieloide aguda y crónica. El proceso de base para estos cambios, conocido como leucostasis, se evidencia en la histopatología por la oclusión de los pequeños vasos por mieloblastos, lo que ocurre con frecuencia en pacientes con niveles mayores de $50.000/\text{mm}^3$ mieloblastos circulantes. Estos pacientes muestran compromiso cardiorrespiratorio y del sistema nervioso central como manifestación del mismo proceso de oclusión vascular por las células tumorales en estos sistemas.¹

La hiperleucocitosis, caracterizada por un recuento de leucocitos mayor de $100.000/\text{mm}^3$, es más común en las

leucemias agudas que en las crónicas. Su incidencia en la leucemia mieloide aguda varía entre el 5% y el 13%. La hiperleucocitosis desencadena leucostasis, con disfunción ocular, cerebrovascular o sangrado, asociado a anomalías metabólicas.^{2,4} En ausencia de tratamiento, si no se alcanza una reducción rápida del conteo de leucocitos a través de medicamentos citostáticos o leucoféresis, la hiperviscosidad sanguínea causada por la cantidad elevada de leucocitos lleva rápidamente a falla multiorgánica y muerte.^{4,5,6}

Los factores de riesgo para el síndrome de hiperleucocitosis incluyen: paciente joven, leucemia promielocítica aguda (LMA M3), leucemia mielomonocítica aguda (LMA M4) y leucemia monocítica aguda (LMA M5).⁵

El mecanismo que origina la leucostasis no está claramente establecido; el tamaño y la rigidez de las células blásticas pueden ser factores desencadenantes. Sin embargo, factores moleculares adicionales como la presencia de receptores de adhesión y citoquinas secretadas por las células blásticas, promueven su adhesión al endotelio y regulan su migración tisular. Las observaciones *in vitro* e *in vivo* han mostrado la presencia de un endotelio activado por la expresión de receptores de adhesión como: E-selectina, P-selectina, ICAM-1 y VCAM-1; además, la secreción de citoquinas por parte de las células blásticas, y la adhesión

de las células blásticas a las células del endotelio, por la expresión de receptores de adhesión.⁴

Los pacientes con leucemia mieloide aguda o crónica en crisis blástica con hiperleucocitosis tienen pobre pronóstico, con muerte temprana por el grave daño pulmonar y las complicaciones neurológicas. La presencia de células blásticas en los capilares pulmonares ocasiona falla en la microvasculatura, que ha sido identificada como un signo de mal pronóstico en los pacientes con leucostasis.³

CONCLUSIÓN

En el presente caso clínico la paciente tenía un diagnóstico previo de leucemia mieloide aguda M3, e ingresó con hiperleucocitosis evidente en el hemograma. Los hallazgos histopatológicos de la biopsia de piel, junto con el elevado recuento de leucocitos en la sangre y las manifestaciones clínicas finales de la paciente, hicieron posible inferir que el mismo proceso de leucostasis se puede haber dado en otros órganos como está descrito, y éste haya sido el desencadenante de la falla multiorgánica. Se muestra un caso de una paciente con hiperleucocitosis donde, como bien es sabido, la hiperviscosidad celular causada por la cantidad elevada de leucocitos lleva rápidamente a falla multiorgánica y muerte.

BIBLIOGRAFÍA

1. Frankel D. Acral lividosis--a sign of myeloproliferative diseases. Hyperleukocytosis syndrome in chronic myelogenous leukemia. Arch Dermatol. 1987; 123: 921- 24.
2. Lowenberg B. Acute Myeloid Leukemia. N Eng J Med. 1999;341:1051-62.
3. Leis F. Management of life-threatening pulmonary leukostasis with single agent imatinib mesylate during chronic myeloid leukemia myeloid blast crisis. Haematologica. 2004;89:ECR30.
4. Stucki, A. Endothelial cell activation by myeloblasts: molecular mechanisms of leukostasis and leukemic cell dissemination. Blood. 2001;97: 2121-9.
5. Majhail N. Acute leukemia with a very high leukocyte count: Confronting a medical emergency. Cleve Clin J Med. 2004; 71: 633-7.
6. Aragona M. Unexpected death by leukostasis and lung leukostasis tumors in acute myeloid leukemia. Minerva Med. 2000;91:229-37.