

Vitíligo bilateral: tratamiento con tacrolimus 0.1% y kelina 3%

Bilateral vitiligo: treatment with tacrolimus 0.1% and khellin 3%

Natalia Vargas¹

Rafael Falabella²

Jairo Victoria³

Recibido: Agosto 23 de 2007

Aceptado: Agosto 30 de 2007

RESUMEN

SE PRESENTA el caso de una paciente de 8 años de edad, quien fue llevada a la consulta por cuadro de dos años de máculas despigmentadas localizadas en la cara, el cuello, el tronco y las extremidades. Con la historia clínica y los hallazgos al examen físico se hizo el diagnóstico de vitíligo bilateral. Se instauró tratamiento con tacrolimus tópico 0.1% dos veces al día y kelina 3% tópica, más exposición solar por 10 minutos una vez al día. Se hizo seguimiento clínico y fotográfico que mostró una respuesta rápida al tratamiento con repigmentación importante de lesiones, principalmente en la cara.

El vitíligo es una enfermedad común que afecta entre el 1-2% de la población mundial; aparece antes de los 20 años en el 50% de los pacientes, por lo cual se convierte en una entidad de interés pediátrico. Su patogénesis multifactorial ha sido ampliamente estudiada y se han postulado diferentes mecanismos.

Los tratamientos que se han descrito para el vitíligo en niños incluyen: esteroides tópicos, inhibidores de la calcineurina tópicos, psoralenos tópicos como la khelina, PUVA, y UVB-NB.

Se presenta el caso de una paciente con repigmentación de las lesiones con tratamiento tópico con tacrolimus y kelina, con exposición solar

Palabras clave: Vitíligo, biología, tratamiento.

SUMMARY

We present the case of a 8-year-old girl, with a two year history of depigmented macules on the face, neck, trunk, and extremities. With a detailed history and physical examination we made the diagnostic of bilateral vitiligo. The treatment with topic tacrolimus 0.1% twice daily and topic khellin 3% combined with natural sunlight for ten minutes once daily was performed. Clinical reponse was documented during clinic visits by physical examination and photographs that showed a rapid response to the treatment and the best repigmentation of the lesions was noted in the face.

Vitiligo is a common disease that affect between 1% and 2% of the world population, the onset of illness occurs before 20 years of age in 50% of patients, for this reason it can be a significant pediatric problem. The pathogenesis has multiple factors that have been widely studied and there are many mechanisms that have been proposed.

The therapies for childhood onset vitiligo include topical corticosteroids, calcineurin inhibitors, psoralen, PUVA, and UVB-NB.

We describe a patient with vitiligo bilateral who repigmented with tacrolimus combined with khellin and sunlight

Key words: Vitiligo, biology, treatment.

CASO CLÍNICO

Paciente femenina de 8 años de edad, procedente de la ciudad de Cali, quien consultó al servicio de dermatología de un hospital de III nivel del área local por presentar un cuadro clínico de dos años de evolución consistente

1 R II Escuela de Dermatología, Universidad del Valle

2 Jefe de la Escuela de Dermatología, Universidad del Valle

3 Docente de Dermatología, Universidad del Valle

Vitíligo bilateral: tratamiento con tacrolimus 0.1% y kelina 3%

en máculas acrómicas localizadas en la cara, el cuello, el tronco, el abdomen y el miembro inferior izquierdo. Como antecedente familiar se destaca la presencia de vitíligo en su padre.

Al examen físico presenta máculas despigmentadas en la región periorbitaria, el cuello, el tórax anterior, los flancos y la pierna izquierda.

Se le realizaron los siguientes exámenes de laboratorio: glicemia pre, 89 mg/dl; TSH, 1.189; Hb, 12.1; HTO, 36.6%; leucocitos, 8.380; N, 55%; L, 32%.

Con los hallazgos clínicos se hizo un diagnóstico de vitíligo bilateral y se inició tratamiento con tacrolimus 0.1% tópico cada doce horas y kelina 3% una vez al día con exposición solar por 10 minutos.

Se hizo seguimiento clínico y fotográfico cada dos meses durante un período de seis meses, que evidenció repigmentación de lesiones de vitíligo, principalmente en la región peri-orbitaria (Figuras 1,2,3,4).

DISCUSIÓN

El vitíligo es una enfermedad frecuente, que afecta a cerca del 1-2% de la población mundial.¹ Su aparición ocurre antes de los 20 años en el 50% de los pacientes, lo cual la convierte en una enfermedad de interés pediátrico.² Clínicamente se caracteriza por máculas despigmentadas que histológicamente corresponden a disminución o ausencia de melanocitos. La presentación clínica se puede clasificar en vitíligo unilateral (focal y segmentario) y bilateral (simétrico o universal).

Su patogénesis es multifactorial. Se han postulado varios mecanismos como alteración de factores neuroquímicos, autodestrucción de melanocitos y alteraciones inmunológicas tanto de la inmunidad mediada por células como de la inmunidad humoral. Se ha documentado que el desbalance de citoquinas juega papel básico en el proceso de despigmentación del vitíligo.

El tratamiento del vitíligo es importante dados sus efectos psicosociales en niños y adolescentes, especialmente cuando las lesiones comprometen la cara.³

Las opciones terapéuticas disponibles para el vitíligo que inicia en la infancia son limitadas, y los tratamientos usados con mayor frecuencia incluyen terapia tópica con esteroides tópicos, tacrolimus al 0.1%, kelina al 3%, y 8-metoxipsoralen. En la terapia sistémica se cuenta con

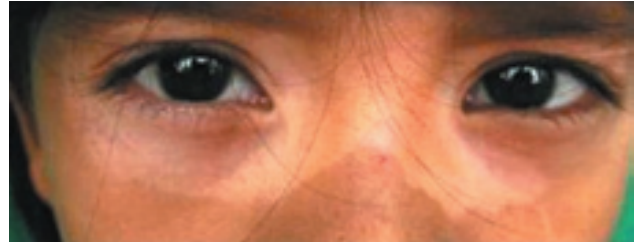


Figura 1. Primera consulta: máculas despigmentadas en la región periorbitaria.

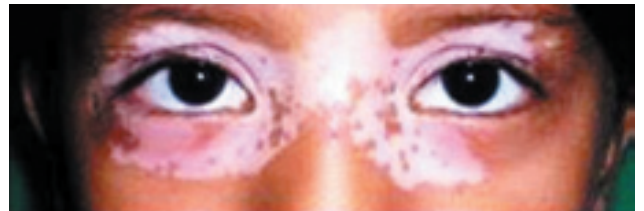

Figura 2. Segundo mes de tratamiento: islotes de pigmento sobre lesiones de vitíligo.

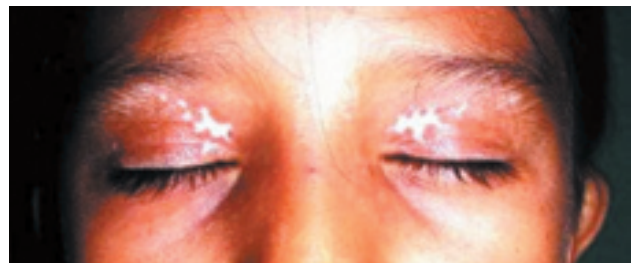

Figura 3. Cuarto mes de tratamiento: repigmentación parcial de lesiones.

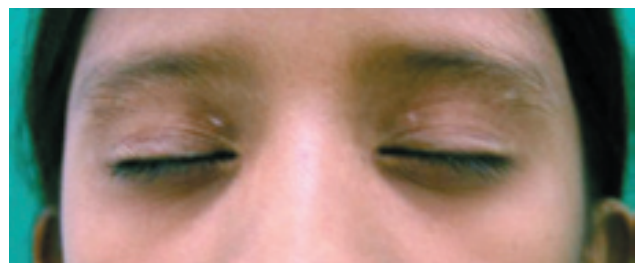

Figura 4. Sexto mes de tratamiento: repigmentación importante de lesiones de vitíligo

PUVA, UVB-NB y también se han descrito procedimientos quirúrgicos como los mininjertos. Cerca del 64% de los pacientes pediátricos responden parcialmente al tratamiento con esteroides tópicos de mediana a alta potencia; sin embargo, existe el riesgo de atrofia cutánea, telangiectasias y efectos adversos oculares.

La kelina es una furocromona natural, que combinada con UV artificial o irradiación solar, produce repigmentación de lesiones de vitiligo, con efectividad similar a la obtenida con la fotoquimioterapia PUVA.⁴ El mecanismo exacto de cómo la kelina activada mediante UVA induce repigmentación se desconoce; sin embargo, en estudios *in vitro* se demostró que la kelina activada mediante UVA estimula la proliferación de melanocitos y la melanogénesis.⁵

El tacrolimus es un macrólido inmunosupresor e inmunomodulador que inhibe la activación de células T mediante la regulación negativa de la transcripción de genes que codifican citoquinas proinflamatorias IL-2, IL-3, IL-4, IL-5, INF γ , TNF α , y GM-CSF en las células T. La supresión del TNF- α después de la aplicación de tacrolimus tópico puede estar asociada con la repigmentación del vitiligo. Los bu-

nos resultados de repigmentación y la ausencia de efectos adversos asociados con la administración de tacrolimus tópico, como atrofia de la piel, telangiectasias, cataratas o glaucoma convierten este agente inmunomodulador en una alternativa terapéutica segura y eficaz, dentro del manejo de vitiligo en niños, particularmente cuando existe compromiso de la cara y el cuello.⁷

CONCLUSIONES

Presentamos el caso de una niña de 8 años, con diagnóstico de vitiligo bilateral, quien recibió tratamiento con tacrolimus tópico 0.1% cada 12 horas, y kelina tópica al 3% con exposición solar por 10 minutos una vez al día; durante su seguimiento clínico y fotográfico ella mostró repigmentación importante de lesiones de vitiligo, especialmente en la cara, sin ningún efecto adverso reportado, lo cual convierte la combinación de estos tópicos en posibles opciones terapéuticas dentro del manejo del vitiligo en niños, y evita ciertos efectos adversos que resultan del uso prolongado de esteroides tópicos empleados en el manejo de esta enfermedad.

BIBLIOGRAFÍA

1. Kovacs S. Vitiligo. *J Am Acad Dermatol* 1998; 38: 647-66.
2. Cho S, Kang HC, Hahm JH. Characteristics of vitiligo in Korean children. *Pediatr Dermatol* 2000;17:189-93.
3. Lacour JP, Vitiligo in children: a serious psychological repercussion, in spite of this harmless. *Rev Prat Med Gen* 1994;8:37-44.
4. Valkova S, Traslíeva M, Christova P. Treatment of vitiligo with local khellin and UVA: comparison with systemic PUVA. *Clin Exp Dermatol* 2004; 29: 180-4.
5. Carlie G, Ntusi NB, Hulley PA, *et al*. KUVA (khellin plus ultraviolet A) stimulates proliferation and melanogenesis in normal human melanocytes and melanoma cells *in vitro*. *Br J Dermatol*. 2003;149:707-17.
6. Silverberg NB, Lin P, Travis L. Tacrolimus ointment promotes repigmentation of vitiligo in children: a review of 57 cases. *J Am Acad Dermatol* 2004; 51:760-6.
7. Grimes Pe, Morris R, Avniss-Aghajani E, Soriano T, Meraz M, Metzger A, Topical tacrolimus therapy for vitiligo: therapeutic responses and skin messenger RNA expression of proinflammatory cytokines. *J Am Acad Dermatol* 2004; 51:52-61.