

Síndrome de hipersensibilidad a medicamentos con eosinofilia y síntomas sistémicos (DRESS)

Drug Rash with Eosinophilia and Systemic Symptoms (DRESS).

Ximena Sánchez,¹ Cesar Merlano,² Claudia Marcela Cruz.³

1. Universidad Militar Nueva Granada. Hospital Militar Central, Servicio de Dermatología. Bogotá, Colombia.

Resumen

Mujer de 57 años con diez días de evolución de astenia, adinamia, fiebre, mialgias y artralgias asociados a exantema maculopapular generalizado, congestión ocular, erosión de la mucosa oral y ampollas tensas plantares. La paciente venía recibiendo fenitoína desde hacía seis semanas para el manejo de crisis focales postdrenaje de hematoma subdural. Los paraclínicos demostraron leucocitosis con eosinofilia y alteraciones de las pruebas de la función renal y hepática. La biopsia de piel fue compatible con reacción medicamentosa que confirmó el diagnóstico de síndrome de hipersensibilidad a medicamentos con eosinofilia y síntomas sistémicos (DRESS).

PALABRAS CLAVE: Exantema, erupciones por medicamentos, piel.

Summary

A 57 year old woman presented with malaise, fever, myalgia and arthralgia associated with macular-papular generalized rash, bilateral conjunctival injection, desquamative oral mucosa and tense plantar blisters. She had 6 weeks history of phenytoin administration as anticonvulsant medication due subdural hematoma drainage. Blood cell count showed leukocytosis with eosinophilia and elevated liver and renal function test were reported. Skin biopsy demonstrated drug reaction and hypersensitivity syndrome diagnosis was made.

KEY WORDS: Exanthema, drug eruptions, skin.

Correspondencia:

Ana María Rivas

Email: anirivas@hotmail.com

Recibido: Junio 05 de 2008.

Aceptado: Agosto 12 de 2008.

No se reportan conflictos de intereses.

Caso clínico

Mujer de 57 años de edad quien consulta por cuadro clínico de diez días de evolución de fiebre, malestar general, artralgias, mialgias, odinofagia y lesiones cutáneas. Se encontraba en tratamiento con fenitoína 100 mg día desde hacía seis semanas, para tratamiento de crisis focales secundarias al drenaje de un hematoma subdural. Presentaba además hipertensión arterial manejada con amlodipino 5 mg día. Al examen físico se encontró una paciente febril, deshidratada, taquicárdica, oligúrica, con edema generalizado, conjuntivitis, congestión faríngea, mucosa oral erosionada, adenopatías cervicales dolorosas, hepatomegalia dolorosa, exantema maculopapular generalizado y ampollas tensas plantares (FIGURA 1, 2, 3).

Los paraclínicos demostraron leucocitosis con eosinofilia y alteraciones de las pruebas de función renal y hepática. Al examen histopatológico se encontró ortoqueratosis, ligera espongirosis y queratinocitos apoptóticos aislados, ligero edema de dermis superficial y moderado infiltrado linfocitario perivascular (FIGURA 4 Y 5).

Con los anteriores hallazgos se hizo diagnóstico de síndrome de hipersensibilidad a fenitoína con eosinofilia y síntomas sistémicos, razón por la cual se decidió suspender el anticonvulsivante, realizar corrección hidroelectrolítica e iniciar corticoide sistémico, logrando con ello remisión de la sintomatología y normalización de los exámenes de laboratorio.

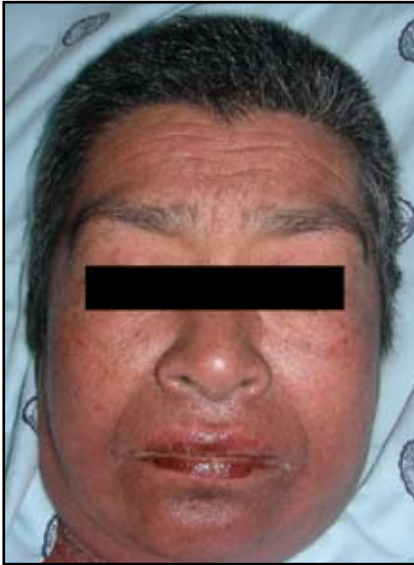

FIGURA 1: DRESS. Edema facial

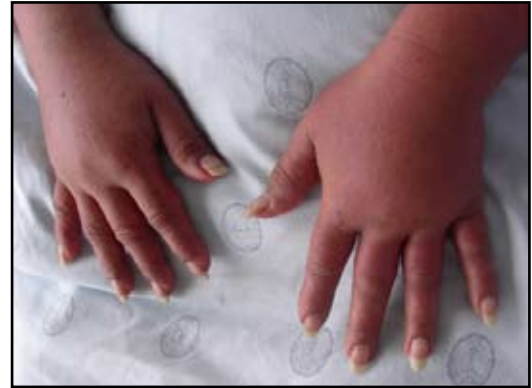

FIGURA 2: DRESS. Edema de las manos.

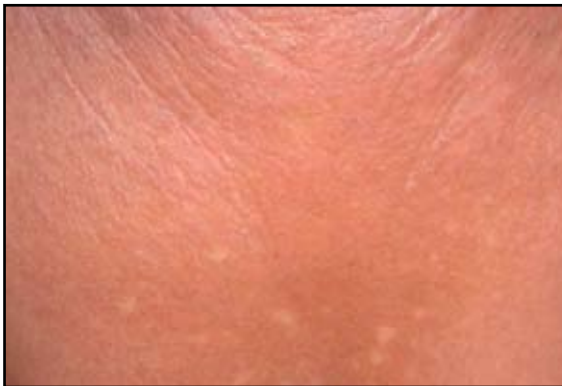

FIGURA 3: DRESS. Erupción eritemato papulosa, confluyente, con infiltración edematosa.

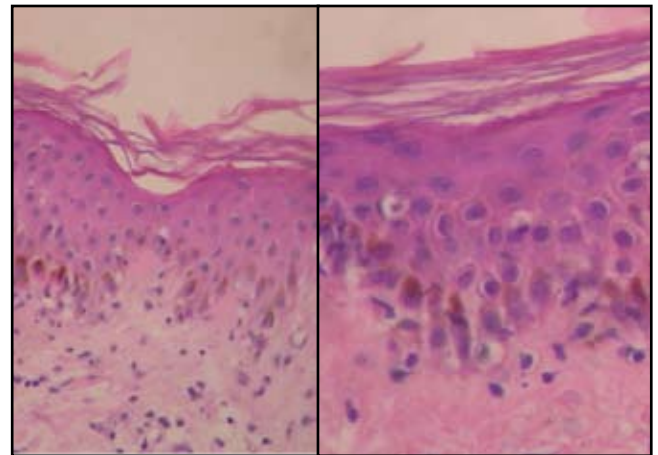


FIGURA 4 Y 5: DRESS. Histopatología. Epidermis con ortoqueratosis, ligera espongirosis y queratinocitos apoptóticos aislados, ligero edema de la dermis superficial y moderado infiltrado linfocitario perivascular.

Discusión

Las primeras descripciones de reacciones sistémicas a las sulfonamidas y a los anticonvulsivantes (fenitoína) datan de 1930 y fueron publicadas como "fiebre medicamentosa". En 1988 Shear y col. definieron el "síndrome de hipersensibilidad a los anticonvulsivantes".

En 1996 Boquet y col. propusieron el acrónimo "DRESS" (Drug Rash with Eosinophilia and Systemic Symptoms), y establecieron los criterios diagnósticos, debiendo estar presentes tres de ellos:²

1. Erupción cutánea.
2. Anormalidades hematológicas:
 - Eosinofilia
 - Linfocitosis atípica.
3. Compromiso sistémico:

- Adenopatías > 2 cm de diámetro o hepatitis (transaminasas > 2N)
- Nefritis intersticial.
- Neumonitis intersticial.
- Carditis.

Se estima su incidencia en uno de cada 1.000 a 10.000 nuevos usuarios de estos medicamentos y constituye la primera causa de hospitalización por complicaciones dermatológicas en usuarios de anticonvulsivantes. Las formas graves son más frecuentes en las mujeres y en la raza negra.

Se han planteado varios mecanismos de acción:

1. Reacción de hipersensibilidad alérgica, en la que estos medicamentos actúan directamente como antígenos o indirectamente como haptenos, desencadenando la producción de anticuerpos.

2. Ausencia de la enzima epóxido hidrolasa, necesaria para detoxificar los óxidos "arene", metabolitos de la fenitoína, que son altamente reactivos y potencialmente citotóxicos.

Los síntomas se presentan dentro de las tres a doce semanas de iniciado el tratamiento con anticonvulsivantes aromáticos,^{3,4} o dentro de las primeras horas si existe sensibilización previa, con fiebre, rash cutáneo, linfadenopatías generalizadas, y faringitis, seguido del compromiso cutáneo que se presenta en el 85% de los casos, consistente en una erupción macular eritematosa de tipo morbiliforme localizada en la cara, el tronco y las extremidades, que evoluciona a una erupción eritemato papulosa, confluyente, simétrica y pruriginosa, con infiltración edematosa y especialmente perifolicular. Se destaca el edema facial, principalmente en la frente, la región periorbitaria, las manos y los pies; así como la presencia de conjuntivitis. Esta erupción puede asociarse con vesículas, ampollas, pústulas, lesiones en diana atípicas, púrpura y descamación.

La tercera fase comprende la afección multisistémica, que aparece entre una y dos semanas después de la reacción cutánea. El hígado es el órgano más afectado; pudiendo cursar con hepatomegalia asintomática, hepatitis con ligero aumento de las transaminasas ó hepatitis fulminante. En segundo lugar se compromete el riñón con nefritis intersticial, pero en general cualquier órgano puede estar involucrado.

Las alteraciones de laboratorio más frecuentes son leucocitosis con eosinofilia y linfocitosis atípica. Las enzimas hepáticas pueden estar aumentadas.

Ante un cuadro clínico sugerente de DRESS, el tratamiento con anticonvulsivantes aromáticos debe ser suspendido inmediatamente⁴ e iniciar medidas de soporte, con balance hidroelectrolítico, vigilancia de las funciones hepáticas y hematológicas. Los corticosteroides son las drogas de primera línea; se recomienda utilizar prednisona a dosis de 1-2 mg/kg/día¹ y en casos graves, de evolución rápida hacia NET, se utilizan pulsos de metilprednisolona a dosis de 1g/día por tres días, que ayudan a detener la progresión de los síntomas. La segunda línea terapéutica es el interferón alfa y se utiliza en casos de DRESS de larga evolución.

Se ha utilizado N-acetilcisteína en altas dosis por cuatro a seis días, con el fin de reponer la capacidad antioxidante e inhibir las reacciones inmunes mediadas por citoquinas y pentoxifilina en el período inicial, a dosis entre 400 y 800 mg. c/8 hrs por siete a catorce días para bloquear el factor de necrosis tumoral alfa, con lo cual disminuye el riesgo de evolución hacia formas más graves como necrosis epidérmica tóxica o Stevens-Johnson .

La recuperación se produce luego de discontinuar el

medicamento y pueden persistir los síntomas por semanas. Puede presentarse un recrudecimiento después de la mejoría, con erupción cutánea, fiebre e incluso compromiso de órganos internos. La hepatitis puede empeorar y tardar meses en resolver completamente. La mayoría de los casos evoluciona a la mejoría sin secuelas. Se ha reportado una mayor mortalidad en los casos de falla hepática, alteraciones en la coagulación y sepsis hasta un 10%,⁴ y cercano al 30% en el caso de necrosis epidérmica tóxica. Otras causas de deceso son la insuficiencia renal y la reexposición accidental a la droga que es extremadamente peligrosa, pues sigue de una rápida y grave manifestación de los síntomas con aparición de eritrodermia, falla hepática y cuadros más graves como el síndrome de Stevens-Johnson o el NET.²

Conclusión

Presentamos el caso de una paciente con diagnóstico de síndrome de hipersensibilidad a fenitoína, con eosinofilia y síntomas sistémicos, una reacción impredecible y potencialmente grave que resulta primordial identificar con el fin de conseguir la reversibilidad del cuadro clínico con las medidas terapéuticas apropiadas y así evitar consecuencias fatales.

Está absolutamente contraindicada la reexposición al medicamento responsable del DRESS o a medicamentos similares, aun a dosis mínimas, por el riesgo de desarrollar reacciones de mayor gravedad como eritrodermia, NET, síndrome de Stevens-Johnson e inclusive producir la muerte.

Es importante destacar que los familiares en primer grado de pacientes que desarrollaron DRESS tienen un riesgo cuatro veces mayor, que la población general de susceptibilidad a estos fármacos. Por este motivo debe realizarse el correspondiente asesoramiento familiar.

Referencias

1. Shear NH, Spielberg SP. Anticonvulsant hypersensitivity syndrome. In vitro assessment of risk. *J Clin Invest* 1988; 82:1826-32.
2. Bocquet H, Bagot M, Roujeau JC. Drug induced pseudolinfoma and drug hypersensitivity (Drug Rash with Eosinophilia and Systemic Symptoms). *Sem Cutan Med Surg* 1996; 15:250.
3. Harney J, Glasberg M. Myopathy and hypersensitivity to phenytoin. *Neurology*. 1983; 33:790-1.
4. Redondo P. Reacciones subcutáneas adversas a drogas en neurología. *Rev. Neurol.* 1997; 25 (Supl 3): S309-S319 .
5. Hamer HM, Morris HH. Hypersensitivity syndrome to antiepileptic drugs: A review including new anticonvulsants. *Cleve Clin J Med* 1999; 66: 239-45.