

Pustulosis aguda exantemática generalizada inducida por terbinafina: reporte de un caso.

Acute generalized exanthematous pustulosis induced by terbinafine: a case report.

Helberth José Cuchía,¹ Néstor Fernando Arévalo,² Héctor José Castellanos.³

1. Médico Residente 2do. Año de Dermatología, Universidad Nacional de Colombia, Bogotá D.C.

2. Médico Dermatólogo, Clínica Carlos Lleras Restrepo, Bogotá D.C.

3. Médico Dermatólogo, Hospital Universitario de la Samaritana. Docente, Universidad Nacional de Colombia, Bogotá D.C.

Resumen

La pustulosis aguda exantemática generalizada es una rara erupción pustulosa aséptica, manifestación en el 90% de los casos de una reacción adversa a los medicamentos. Cerca del 50% de los medicamentos implicados incluye los antibacterianos y un 10% los antimicóticos, dentro de los cuales la terbinafina encabeza la lista.

PALABRAS CLAVE: Pustulosis aguda exantemática generalizada, reacción cutánea adversa a medicamentos, erupción pustular.

Correspondencia:

Helberth José Cuchía

Email: hjcuchiam@unal.edu.co

Recibido: Agosto 11 de 2008.

Aceptado: Septiembre 12 de 2008.

No se reportan conflictos de intereses.

Summary

Acute generalized exanthematous pustulosis (AGEP) is an uncommon, generalized aseptic pustular eruption, which is manifestation in over 90% of the cases of an adverse drugs reaction. More than 50% of the responsible drugs are antibacterial agents and the antimycotics accounted for about 10%, with terbinafine heading this list.

KEY WORDS: Acute generalized exanthematous pustulosis, adverse cutaneous drug reaction, pustular eruption.

Historia clínica

Mujer de 49 años quien consulta por cuadro de ocho días de lesiones eritematosas en el tronco y las extremidades que se acompañan de prurito y escozor. En los últimos tres días refiere aparición de pústulas asociadas a fiebre, edema de los labios y malestar general. Paciente con EPOC en tratamiento con beclometasona y bromuro de ipratropio desde hace cinco años, onicomiosis de gruesos artejos en manejo con terbinafina oral 250 mg / día, desde hace 40 días; niega otro antecedente de importancia. Su examen físico reveló:

- De manera generalizada y con un compromiso mayor del 70% de la superficie corporal total, placas eritematoedematosas mal definidas con micropústulas en su superficie que confluyen formando zonas erosionadas

con signo de Nikolsky positivo (**FIGURAS 1,2,3**).

- Adenopatías cervicales blandas, móviles y dolorosas. No hubo compromiso de las mucosas, las palmas ni las plantas.

Los paraclínicos alterados informaron: leucocitos, 15.710/uL (81% neutrofilos); VSG: 37 mm/h y PCR: 208 mg/L.

Con todo lo anterior se plantea un diagnóstico clínico presuntivo de pustulosis aguda exantemática generalizada vs. síndrome de Sweet y se ordena la suspensión de la terbinafina y la toma de dos biopsias. Se inicia tratamiento con corticoide sistémico intravenoso durante tres días junto con la aplicación de sulfadiazina de plata en áreas desnudas y medidas locales.

El estudio histopatológico evidencia en la epidermis un infiltrado de predominio neutrofilico, espongiosis con

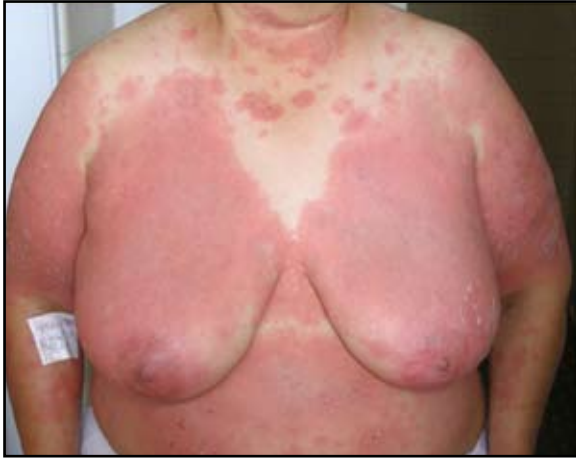

FIGURA 1: Placas eritematoedematosas mal definidas en el tronco anterior.

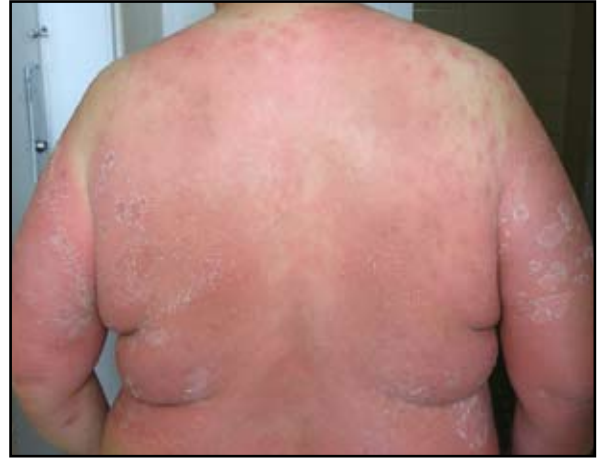

FIGURA 2: Placas eritematoedematosas en el tronco posterior con micropústulas superficiales.

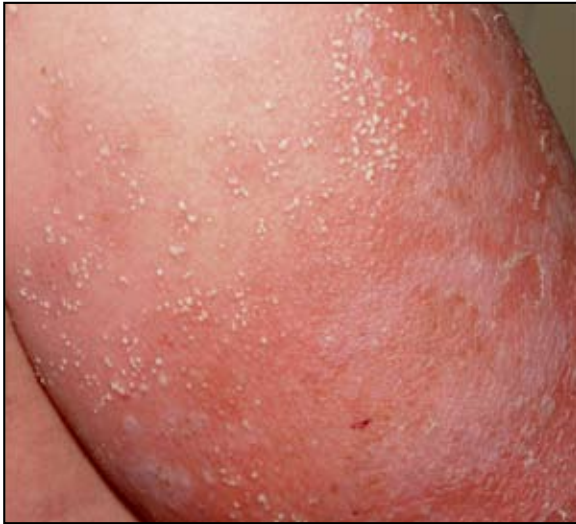

FIGURA 3: Numerosas pústulas no foliculares menores de 5 mm de diámetro en el brazo izquierdo.

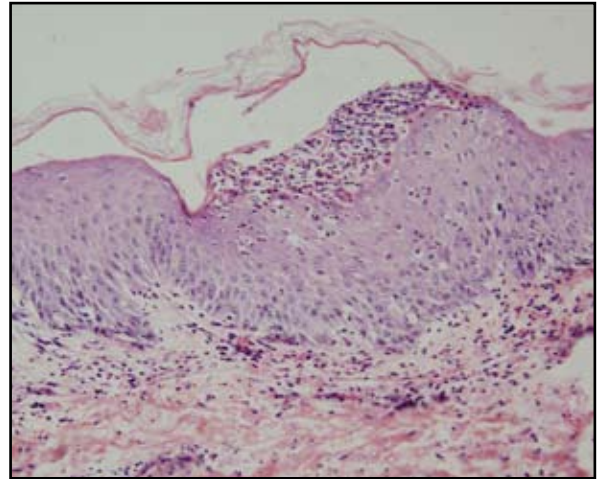


Figura 4: Pústula esponjiforme subcórnea, exocitosis de neutrófilos y edema dérmico.

formación de una pústula subcórnea, edema de la dermis papilar asociada a dilatación vascular y un discreto infiltrado polimorfo perivascular con extravasación de eritrocitos, hallazgos compatibles con una dermatosis pustulosa de posible origen medicamentoso (**FIGURA 4**).

El curso clínico de la enfermedad, la ingesta de terbinafina, la ausencia de otros antecedentes de importancia y el reporte histopatológico nos permiten hacer un diagnóstico definitivo de pustulosis aguda exantemática generalizada inducida por la terbinafina. La paciente presentó mejoría del eritema una semana después de suspendida la medicación, con presencia de una leve descamación, y completa resolución de las lesiones cuatro semanas más tarde.

Discusión

Las reacciones adversas a los medicamentos ocurren con

una frecuencia de 1-8% y puede ser más alta para ciertas drogas.¹ La pustulosis aguda exantemática generalizada (AGEP) es una rara reacción adversa a los medicamentos con una incidencia estimada en Europa de 1-5 casos por millón de habitantes por año.²

La AGEP se caracteriza por fiebre alta (39°C) acompañada de una erupción cutánea que usualmente comienza en los pliegues o en la cara con diseminación al tronco y a las extremidades en las siguientes veinticuatro horas. Dicha erupción se manifiesta inicialmente como placas eritematoedematosas que rápidamente son cubiertas por numerosas pústulas estériles no foliculares menores de 5 mm de diámetro.^{1,3} Otros hallazgos pueden incluir edema de la cara, púrpura de las piernas, vesículas, ampollas, y raramente (20%) compromiso de las membranas mucosas limitado a una sola localización.³

Ocasionalmente las pústulas coalescen para producir extensas erosiones superficiales con signo de Nikolsky

positivo que mimetizan una necrólisis epidérmica tóxica.² Las pústulas duran de 5 a 10 días en promedio, seguidas por una descamación superficial de varios días de duración. El conteo de neutrófilos está elevado, por encima de 7.000/uL, y una leve a moderada eosinofilia está presente en cerca de un tercio de los casos.^{3,4}

No hay usualmente compromiso visceral, y la curación espontánea ocurre en 10 a 15 días.^{3,4} El pronóstico es bueno a pesar de la dramática presentación clínica, la cual es algunas veces confundida con una infección.²

El principal hallazgo histológico es la pústula espongi-forme subcórnea, también pueden hallarse exocitosis de neutrófilos, edema de la dermis papilar, infiltrado perivascular mixto con eosinófilos y una vasculitis leucocitoclástica con queratinocitos necróticos.^{5,6}

Aunque algunos casos de AGEP han sido atribuidos a infecciones virales, al menos el 90% son inducidos por medicamentos. El intervalo entre la introducción del medicamento y la aparición de la reacción es muy corto, frecuentemente de dos a tres días.^{3,4} Cerca del 50% de los medicamentos implicados incluyen a los antibacterianos y un 10% los antimicóticos entre los cuales la terbinafina encabeza la lista con trece casos reportados en la literatura.¹

La AGEP inducida por terbinafina tiene un periodo más largo de latencia, con un rango de reportes que van desde los 2 a lo 44 días.^{1,7} Se cree que este periodo más largo de latencia y de resolución de las lesiones es el resultado de la farmacocinética de la droga, que puede ser encontrada en el estrato córneo y en las uñas hasta 90 días después de la última ingesta.⁷ La etiopatogénesis puede ser explicada por la ocasional existencia de una vasculitis leucocitoclástica, la cual evoca un mecanismo de hipersensibilidad tipo Arthus.^{4,5}

Patrones como el signo de Nikolsky positivo en la fase aguda y de descamación secundaria en la fase de convalecencia plantean como principal diagnóstico diferencial la psoriasis aguda pustulosa (PP) tipo Von Zumbusch.² Aunque la presentación clínica y los hallazgos histológicos de la AGEP y la PP son muy similares, una historia de psoriasis previa se ha visto frecuentemente en pacientes con PP diseminada, y la asociación de la AGEP con la ingesta de medicamentos ayuda a su identificación.^{3,5}

Basándonos en la existencia de un algoritmo desarrollado por el grupo EuroSCAR para validar los casos de AGEP y que ofrece un puntaje a los hallazgos clínicos, de laboratorio e histológicos más característicos, se encontró que nuestro paciente tuvo un AGEP clásico y definido inducido por medicamentos con una morfología, curso e histología típicos (rango para AGEP definido, 8-12).⁵

La suspensión de la terapia es usualmente el único tratamiento necesario para la mayoría de los pacientes. Sin embargo, dependiendo de la gravedad de la reacción, los esteroides sistémicos o tópicos pueden estar indicados en asociación con agentes antipiréticos y antihistamínicos orales.^{3,4}

Conclusión

La AGEP cada día se convierte en una más frecuente forma de reacción adversa a los medicamentos con un número creciente de sustancias implicadas. Teniendo en cuenta la alta prevalencia de la onicomicosis en la práctica dermatológica y la formulación de terbinafina para el manejo de la misma, el reconocer la AGEP como una reacción adversa a los antimicóticos es importante para evitar confundirla con infecciones sistémicas o enfermedades inflamatorias y por ende usar tratamientos inadecuados.

AGRADECIMIENTOS.

Al Dr. Luis Fernando Palma. Dermatólogo, dermatopatólogo. Docente Universidad Nacional de Colombia, por la revisión histopatológica.

Referencias

1. Beltraminelli HS, Lerch M, Arnold A, Bircher AJ, Haeusermann P. Acute generalized exanthematous pustulosis induced by the antifungal terbinafine: case report and review of the literature. *Br J Dermatol.* 2005;152:780-3.
2. Bachot N, Roujeau JC. Differential Diagnosis of Severe Cutaneous Drug Eruptions. *Am J Clin Dermatol* 2003; 4: 561-72.
3. McKenna JK, Leiferman KM. Dermatologic drug reactions. *Immunol Allergy Clin N Am* 2004; 24: 399-423.
4. Knowles SR, Shear NH. Recognition and Management of Severe Cutaneous Drug Reactions. *Dermatol Clin* 2007; 25: 245-53.
5. Sidoroff A, Halevy S, Bavinck JN, Vaillant L, Roujeau JC. Acute generalized exanthematous pustulosis (AGEP) – a clinical reaction pattern. *J Cutan Pathol* 2001; 28:113-9.
6. Leonard N. New entities in dermatopathology. *Current Diagnostic Pathology* 2005; 11: 253-63.
7. Lombardo M, Cerati M, Pazzaglia A. Acute generalized exanthematous pustulosis induced by terbinafine. *J Am Acad Dermatol.* 2003; 49:158-9.