

Cuantificación de los melanocitos en la piel facial: otra ayuda para evaluar los bordes de resección del melanoma

Quantification of melanocytes in facial skin: another help for evaluation of resection borders of melanoma.

Ángel Cruz-Roa¹, Ladys Sarmiento², María Leonor Caldas², Gerzaín Rodríguez³.

1. Ingeniero de Sistemas, Grupo de Microscopía y Análisis de Imágenes, Instituto Nacional de Salud, Bogotá, D.C., Colombia.
2. Profesional especializado, Grupo de Microscopía y Análisis de Imágenes, Instituto Nacional de Salud, Bogotá, D.C., Colombia.
3. Profesor, Facultad de Medicina, Universidad de la Sabana, Chía, Colombia.

Resumen

INTRODUCCIÓN: Los melanocitos epidérmicos están ampliamente separados entre sí, rodeados por un halo; son de citoplasma claro y núcleo picnótico, más pequeño que el de los queratocitos. En la cara es difícil diferenciar entre los cambios por exposición solar y un melanoma *in situ*, así como establecer si los bordes de resección de un melanoma *in situ* tienen tumor o si los melanocitos presentes sólo tienen cambios por el sol.

OBJETIVO: Cuantificar el número de melanocitos en adultos normales y en los bordes de resección sin tumor, de carcinomas basocelulares y de melanomas *in situ* de la piel malar.

MATERIALES Y MÉTODOS: Se estudiaron veinticinco especímenes de piel tipo I-II de la mejilla de adultos mayores de 40 años, siete de autopsias de hombres, once de los bordes de carcinomas basocelulares y siete de los bordes de resección de melanomas *in situ*, libres de tumor. Con la coloración de hematoxilina-eosina, tres observadores contaron los melanocitos basales por milímetro lineal en cada espécimen, usando un fotomicroscopio Axiophot Zeiss.

RESULTADOS: En un milímetro lineal (3 campos de 40X), el número de melanocitos fue de 18 ± 3 en la piel normal, de 22 ± 7 en los bordes del carcinoma basocelular y de 30 ± 9 en los del melanoma *in situ*.

CONCLUSIONES: El número máximo de melanocitos en un campo de 40X en los tejidos estudiados no debe exceder de $7,5 \pm 4$ (30 melanocitos) por mm lineal. Un número mayor es una alerta que debe unirse a otros cambios para determinar si hay persistencia de melanoma *in situ*.

PALABRAS CLAVE: Melanocitos, carcinoma basocelular, melanoma, lentigo maligno, melanoma *in situ*.

Summary

INTRODUCTION: Epidermal melanocytes are widely separated from each other, and are surrounded by a halo; they have a light cytoplasm and picnotic nucleus, smaller than in keratocytes. It is difficult to differentiate facial changes due to solar exposition and a melanoma *in situ*, likewise to establish if the resection borders of a melanoma *in situ* have a tumor cells or if the melanocytes there have just changed due to sunlight.

OBJECTIVE: To quantify the number of melanocytes in normal adults and in re-

Correspondencia:

María Leonor Caldas.
Email: mcaldas@ins.gov.co

Recibido: 1 de enero de 2009.
Aceptado: 22 de julio de 2009.

No se reportan conflictos de intereses.

section borders of melanomas without tumor cells in basocellular carcinomas and melanomas *in situ* in the malar skin.

MATERIAL AND METHODS: 25 cheek specimens of 40 year old adults with type I-II skin were studied, seven autopsies of men, eleven of basocellular carcinoma borders and seven of *in situ* melanoma resection borders free of tumor. Using hematoxylin-eosin staining, three observers counted basal melanocytes by linear millimeter in each specimen, using an Axiophot Zeiss photomicroscope.

RESULTS: In a linear millimeter (three 40X fields), the number of melanocytes was of 18 ± 3 in normal skin, 22 ± 7 in basocellular carcinoma borders and 30 ± 9 *in situ* melanoma.

CONCLUSIONS: the maximum number of melanocytes in a 40X field in the tissues studied should not go over 7.5 ± 4 (30 melanocytes) per linear mm. A larger number alerts the clinician and should be added to other changes to determine if there are persistent melanoma cells *in situ*.

KEY WORDS: Melanocytes, basocellular carcinoma, melanoma, malign lentigo, melanoma *in situ*.

Introducción

Los melanocitos se disponen en el estrato basal de la epidermis, ampliamente separados entre sí, en estrecho contacto con los queratocitos, sin estar unidos a ellos por desmosomas. Mediante la melanogénesis sintetizan melanina que transfieren por medio de sus dendritas a los queratocitos. Su densidad es variable según la región anatómica, la edad y la exposición solar, pero es muy constante entre los individuos de diferentes razas^{1,2}. Representan el 10% del total de células del estrato basal y aumentan en número en zonas de exposición constante al sol, como en la cara, en donde su número es el doble de aquél en la piel no expuesta, hiperplasia que puede llegar a ser difícil de diferenciar con un melanoma *in situ*^{1,3}. Por otra parte, en los bordes de resección de los melanomas *in situ* de la cara o en lentigos malignos, esta dificultad de diferenciación se incrementa hasta el punto de llegar a ser imposible^{3,4}.

El objetivo de este trabajo fue establecer el número de melanocitos presentes en la capa basal de la piel de la cara, aparentemente normal, en los bordes de resección del carcinoma basocelular de la misma zona, tumor que tiene origen relacionado con la exposición solar⁵, y en los bordes de resección de melanomas *in situ* de la cara, considerados por expertos como libres de tumor, para establecer una correlación entre estas tres pieles, aparentemente normales, o con cambios atribuibles al daño solar crónico, que sirvan como ayuda para establecer si en los bordes de resección de un melanoma de la cara hay tumor residual.

Materiales y métodos

Recolección de las muestras

Se estudiaron muestras de piel malar normal de siete cadáveres masculinos de piel blanca, mayores de 40 años, once muestras de bordes de resección de carcinomas basocelulares de la misma zona cutánea libres de tumor, y siete bordes de resección de melanomas *in situ* de la piel malar, catalogados en el informe quirúrgico como libres de tumor por tres patólogos expertos. Se hicieron cortes seriados que se tiñeron con hematoxilina-eosina (HE) y se identificaron y contaron los melanocitos situados en la capa basal, sin tener en cuenta los presentes en el epitelio infundibular.

La inclusión de los bordes de piel libres de tumor del carcinoma basocelular es una manera de disponer de piel con daño solar crónico importante, sin proliferación tumoral de melanocitos.

Captura de las imágenes

Se capturaron 755 imágenes a color en formato BMP, con una resolución de 640 x 480 píxeles en un fotomicroscopio Axiophot Zeiss® conectado a una cámara Sony® CCD/IRIS Color. Con un aumento de 400X en las imágenes digitales, cada píxel equivale a 0,6 μm ; de esta forma, se completa un milímetro lineal con 4 imágenes por corte.

Las imágenes fueron almacenadas en una base de datos diseñada por el Grupo de Microscopía y Análisis de Imágenes en el programa MS Office Access®, junto con la información de las muestras, láminas e imágenes, para

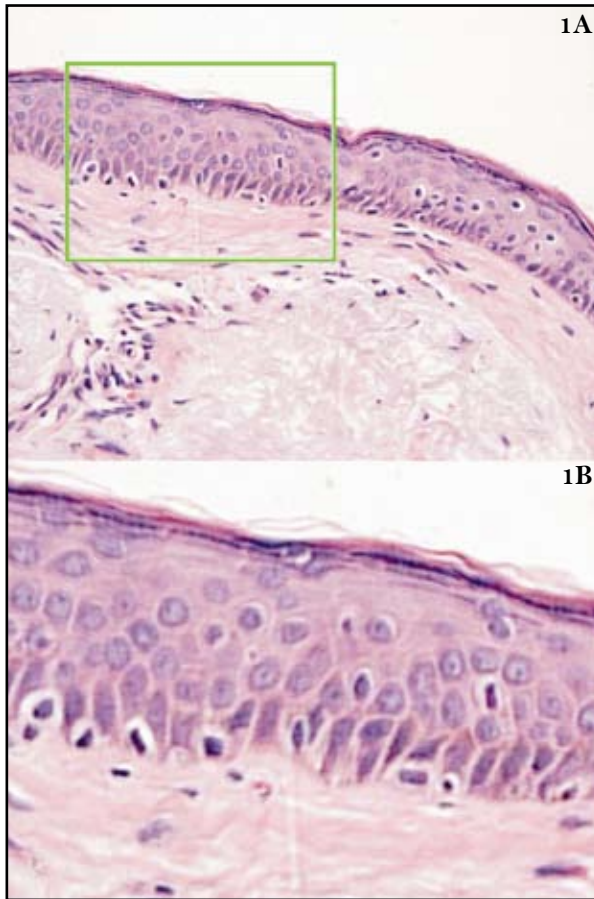


FIGURA 1. Piel normal a gran aumento (1A), detallada mejor en 1B. HE 400X y 800X.

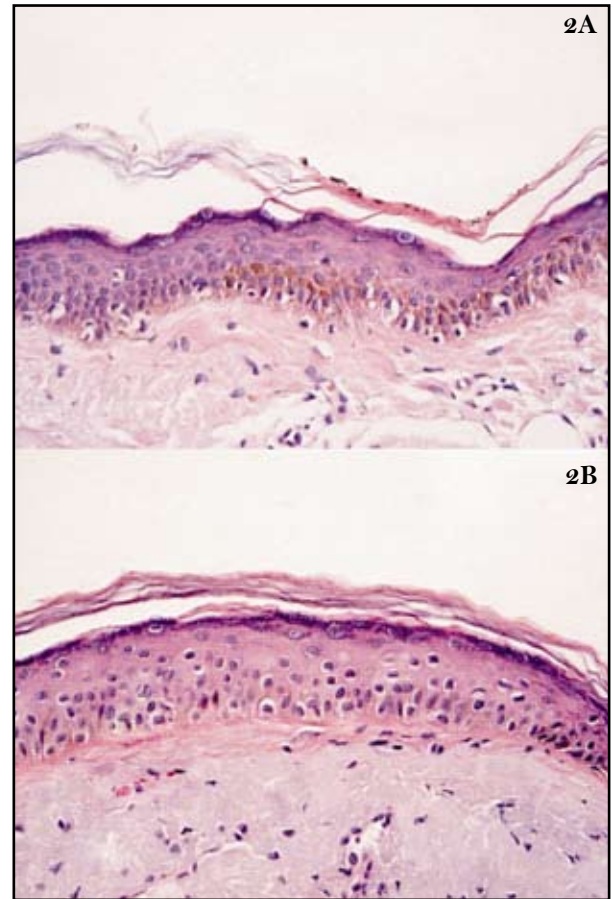


FIGURA 2. Piel de los bordes de resección de un melanoma (2A) y de un carcinoma basocelular (2B). HE. 400X.

permitir el conteo por parte de tres analistas, en un formulario diseñado para la evaluación del número de melanocitos por cada imagen y el área de tejido evaluada.

Cuantificación de los melanocitos

La identificación de los melanocitos se hizo con la coloración de HE, que los muestra en la capa basal, con un núcleo picnótico, un citoplasma claro poco aparente y con un halo pericelular característico (**FIGURA 1**). No se incluyeron en esta identificación células suprabasales semejantes ni las que se extienden a los infundíbulos. El beneficio de la coloración de HE es la facilidad de observación, la economía y su uso rutinario en el análisis de estas muestras; además, la variabilidad de persona a persona es mínima cuando se definen y precisan los criterios de identificación de los melanocitos.

El conteo de los melanocitos en las muestras de piel con melanoma o carcinoma basocelular se realizó en los bordes de resección del tumor que habían sido diagnosticados como libres de lesión en el estudio histopatológico (**FIGURA 2**).

El área total analizada fue de 205.616 μm lineales para los tres grupos de piel (53.144 para piel normal, 21.449 para carcinoma basocelular y 131.023 para el melanoma *in situ*), distribuida en 755 imágenes, en las cuales cada uno de los analistas realizó el conteo de los melanocitos por medio del formulario de visualización de la base de datos. La metodología de conteo fue de doble ciego para que cada analista hiciera su conteo sin conocimiento de la información de los demás analistas.

Resultados

Presentamos la información estadística de cada analista en el conteo de melanocitos, así como del promedio total de los conteos, tanto en la piel normal (**TABLA 1**), como en los bordes de resección del carcinoma basocelular (**TABLA 2**) y del melanoma *in situ* (**TABLA 3**).

El análisis estadístico del conteo realizado por cada analista mostró que la variabilidad de analista a analista fue de tres melanocitos en la piel normal y en los bordes

ANALISTA	MEDIA	DESVIACIÓN ESTÁNDAR	VALOR MÍNIMO	VALOR MÁXIMO
1	17,3777	2,2637	14,0449	19,0740
2	19,7788	1,4342	17,5304	21,7013
3	14,6570	3,1041	11,7316	17,6388
Promedio	17,7727	2,9790	11,7316	21,7013

TABLA 1. Información estadística del conteo de melanocitos en la piel normal por cada analista y del promedio total.

ANALISTA	MEDIA	DESVIACIÓN ESTÁNDAR	VALOR MÍNIMO	VALOR MÁXIMO
1	23,9013	10,1582	10,4166	37,8393
2	23,5613	4,7115	16,3787	31,4846
3	19,0043	7,0465	7,1797	28,4738
Promedio	21,8520	7,0963	7,1797	37,8393

TABLA 2. Información estadística del conteo de melanocitos en los bordes del carcinoma basocelular por cada analista y del promedio total.

ANALISTA	MEDIA	DESVIACIÓN ESTÁNDAR	VALOR MÍNIMO	VALOR MÁXIMO
1	35,0292	17,8487	14,6046	47,6295
2	27,9910	4,7580	20,5377	34,7964
3	29,8992	5,2364	25,9047	36,9513
Promedio	30,0444	8,5906	14,6046	47,6295

TABLA 3. Información estadística del conteo de melanocitos en los bordes del melanoma *in situ* por cada analista y del promedio total.

de resección del carcinoma basocelular, y de cuatro melanocitos en el borde de resección del melanoma *in situ*.

El número de melanocitos en un milímetro lineal de piel normal fue de 18 ± 3 , de 22 ± 7 en los bordes de resección del carcinoma basocelular y de 30 ± 9 en los bordes de resección del melanoma *in situ*. En la TABLA 4 se presenta en detalle la información estadística, el error estándar y los rangos de valores que están dentro de dos desviaciones estándar, lo cual indica el sesgo máximo de la población total de melanocitos, si lo aproximamos a una distribución estadística normal. Esto es suficiente para un análisis de distribución de los melanocitos, tomando en cuenta que en la TABLA 5 se visualizan los intervalos de confianza del 95%. En la FIGURA 3 se muestra la distribución estadística normal del conteo de melanocitos para los tres tipos de piel analizados.

Discusión

Este estudio se enfocó en el análisis del número de melanocitos de la piel normal de la mejilla, un área de exposición solar permanente, así como de frecuente origen de carcinomas basocelulares y lentigos malignos^{1,5}. La identificación de los melanocitos se hizo con la colo-

ración HE y no con inmunohistoquímica, más útil para el estudio de los tumores de origen en melanocitos que para demostrar melanocitos normales¹. La HE es barata, de uso general y se estima que identifica de manera razonable y reproducible los melanocitos. Se encontró una variabilidad mínima y suficiente de analista a analista, tan sólo de tres melanocitos.

Se encontró un mayor número de melanocitos en los bordes de resección libres de tumor del melanoma *in situ*, seguidos de los bordes de resección del basocelular y de la piel normal, pero no se hicieron comparaciones entre las edades ni el sexo de los pacientes. No obstante, estos hallazgos podrían apoyar la idea, según la cual en la periferia de los melanomas hay un mayor número de melanocitos, cambio atribuido a un “efecto de campo”, que induciría la proliferación de melanocitos y, eventualmente, la recidiva tumoral^{6,7}. Estas observaciones no han sido confirmadas en estudios posteriores, que encuentran un número usual de melanocitos para el área expuesta al sol⁸.

Podemos concluir que, en la piel malar expuesta al sol, un número normal de melanocitos en un campo de 40X es de $7,5 \pm 4$, similar al encontrado por Weyers *et al*⁴. Cuando el número de melanocitos exceda este promedio,

	MEDIA	DESVIACIÓN ESTÁNDAR	VALOR MÍNIMO	VALOR MÁXIMO	MEDIA - 2 DE	MEDIA + 2 DE
Piel normal	17,7727	2,9790	11,7316	21,7013	11,8145	23,7309
Carcinoma basocelular	21,8520	7,0963	7,1797	37,8393	7,6594	36,0446
Melanoma	30,0444	8,5906	14,6046	47,6295	12,8630	47,2257

TABLA 4. Información estadística del conteo en los bordes del melanoma in situ y del carcinoma basocelular y de la piel normal.

	ERROR ESTÁNDAR	INTERVALO INFERIOR	INTERVALO SUPERIOR
Piel normal	0,2133	17,3546	18,1908
Carcinoma basocelular	0,7983	20,2871	23,4168
Melanoma	0,3916	29,2767	30,8121

TABLA 5. Información estadística de los intervalos de confianza del 95%, según el error estándar, en las muestras de los bordes del melanoma y del carcinoma basocelular y en la piel normal.

se debe sospechar la posibilidad de melanoma *in situ*, diagnóstico que se establece con la búsqueda de otros criterios, tales como el desplazamiento de melanocitos a las capas epidérmicas altas y a los infundíbulos, la formación de nidos de melanocitos en la unión dermoepidérmica, la tendencia de los melanocitos a confluír, la atipia, el pleomorfismo celular y la distribución irregular y asimétrica del pigmento melánico en los melanóforos de la dermis superficial^{1,3,9}. El hallazgo relacionado con el número de melanocitos es otro criterio para añadir a esta búsqueda, usualmente difícil.

Agradecimientos

Al Laboratorio de Patología del Instituto Nacional de Salud por el suministro de algunas muestras de piel de carcinoma basocelular y melanoma *in situ*. A Germán Beltrán, patólogo del Instituto Nacional de Medicina Legal y Ciencias Forenses, por proporcionar las muestras de piel normal.

Referencias

- Mooi W, Krausz T. Melanocytic disorders. Second edition. London: Hodder Arnold; 2007. 1-17.
- Cochran A. The incidence of melanocytes in normal human skin. *J Invest Dermatol.* 1970;55:65-70.
- Ackerman AB, Cerroni L, Kerl H. Pitfalls in histopathological diagnosis of malignant melanoma. Philadelphia: Lea & Febiger; 1994. 227-9.

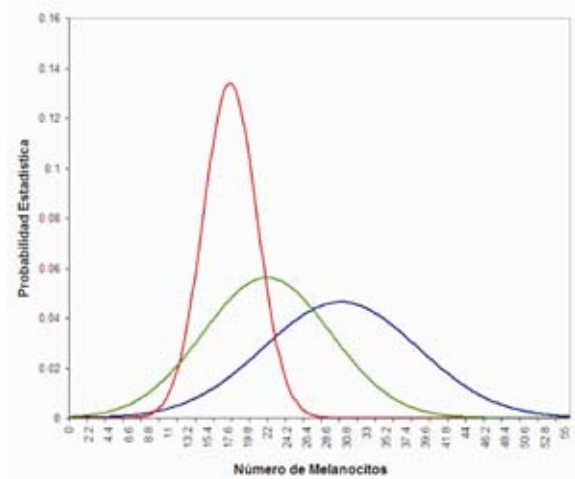


FIGURA 3. Distribución normal del conteo de melanocitos en la piel normal (rojo), en los bordes de resección del melanoma (azul) y en los del carcinoma basocelular (verde).

- Weyers W, Bonczkowitz M, Weyers I, Bittinger A, Schill WB. Melanoma in situ versus melanocytic hyperplasia in sun-damaged skin. Assessment of the significance of histopathologic criteria for differential diagnosis. *Am J Dermatopathol.* 1996;18:500-6.
- Rueda X, Acosta A, Aristizábal L, Fierro E. Guías de práctica clínica para el tratamiento del carcinoma basocelular. *Rev Asoc Colomb Dermatol.* 2008;16:102-17.
- Cochran A. Studies on the melanocytes of the epidermis adjacent to tumors. *J Invest Dermatol.* 1971;57:38-43.
- Wong CK. A study of melanocytes in the normal skin surrounding malignant melanoma. *Dermatologica.* 1970;141:215-25.
- Fallowfield ME, Cook MG. Epidermal melanocytes adjacent to melanoma and the field change effect. *Histopathology.* 1990;17:397-400.
- Ackerman AB, Briggs PL, Bravo F. Differential diagnosis in dermatopathology. III. Philadelphia: Lea & Febiger; 1993. 66-7.