

Necrosis grasa del recién nacido asociada a anemia y trombocitopenia: reporte de un caso

Subcutaneous fat necrosis of the newborn.

Ana María Rivas¹, Luz Adriana Vásquez² Verónica Molina³ María Isabel Arredondo⁴ Juan Esteban Arroyave⁵, Ana Cristina Ruiz⁶.

1. RII Dermatología, Universidad Pontificia Bolivariana, Medellín, Colombia..
2. Dermatóloga. Hospital Pablo Tobón Uribe. Medellín, Colombia.
3. Dermatóloga. Docente Universidad Pontificia Bolivariana y Hospital Pablo Tobón Uribe. Medellín, Colombia.
4. Dermatóloga. Hospital Pablo Tobón Uribe. Medellín, Colombia.
5. Dermatólogo. Hospital Pablo Tobón Uribe. Medellín, Colombia.
6. Dermatopatóloga. Hospital Pablo Tobón Uribe. Medellín, Colombia

Correspondencia:

Ana María Rivas.
Email: anirivas@hotmail.com

Recibido: 10 julio de 2009.

Aceptado: 22 de agosto de 2009.

No se reportan conflictos de intereses.

Resumen

La necrosis grasa del recién nacido es una paniculitis poco frecuente, de carácter autolimitado, que se presenta, principalmente, en neonatos a término como consecuencia de la asfixia perinatal. Presentamos el caso de una paciente de un mes de vida, con diagnóstico de necrosis grasa neonatal asociada a anemia y trombocitopenia persistentes.

PALABRAS CLAVE: necrosis grasa, recién nacido, anemia, trombocitopenia.

Summary

Subcutaneous fat necrosis of the newborn is an uncommon, self-limiting paniculitis that usually occurs in full term infants as a consequence of perinatal asphyxia. We present a one month old infant with diagnosis of subcutaneous fat necrosis of the newborn associated with persistent anemia and thrombocytopenia

KEY WORDS: fat necrosis, newborn, anemia, thrombocytopenia

Introducción

La necrosis grasa del recién nacido es una paniculitis poco frecuente, de carácter autolimitado, que se presenta, principalmente, en neonatos a término como consecuencia de la asfixia perinatal. Aunque su patogénesis es desconocida, se plantea que es causada por hipoxia del tejido celular subcutáneo. Entre las complicaciones más frecuentemente reportadas de la necrosis grasa del recién nacido, se encuentran la hipocalcemia, la hipoglucemia y la trombocitopenia. A pesar de que la anemia es un proceso que puede llevar a hipoxemia, hay pocos reportes en la literatura que asocien la anemia y la necrosis grasa del recién nacido. Presentamos el caso de una paciente

con necrosis grasa del recién nacido asociada a anemia y trombocitopenia.

Caso clínico

Se trata de una paciente de sexo femenino, hija de madre primigestante de 30 años. Nació por cesárea a las 40 semanas de gestación, por presentación de cara. Tuvo un Apgar de 6 al minuto y de 8 a los 5 minutos, por lo que requirió asistencia respiratoria con presión positiva. Al nacimiento, tenía peso, talla y perímetro cefálico adecuados para la edad de gestación. Dado que la madre había presentado ruptura prematura de membranas de 18 horas, la paciente quedó hospitalizada por riesgo de

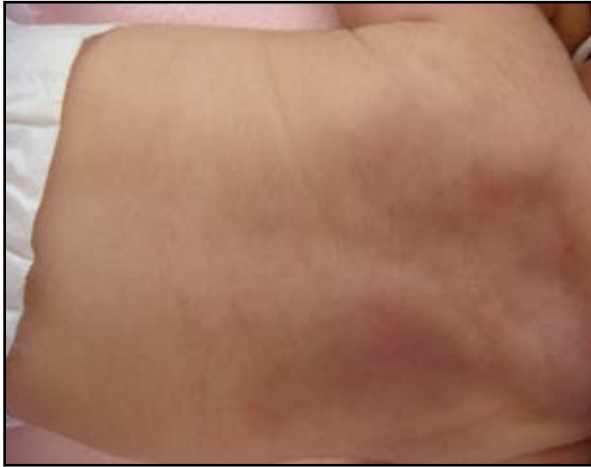

FIGURA 1. Placa eritematosa, indurada, sin fóvea, de 6 cm x 5 cm, con nódulos palpables, localizada en la región superior de la espalda

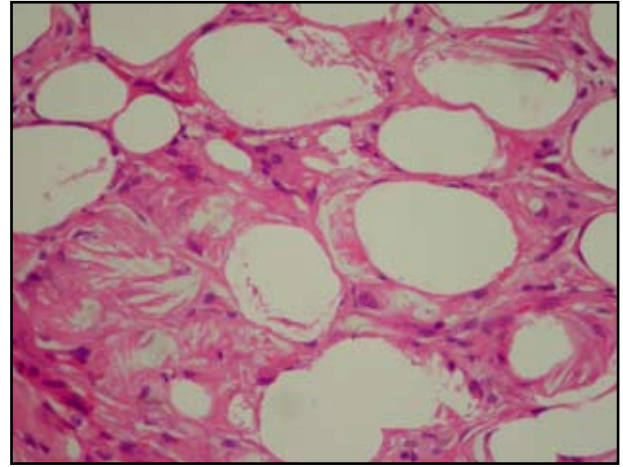


FIGURA 2. Adipocitos edematosos que contienen cristales eosinofílicos radiados acompañados por células gigantes tipo cuerpo extraño. Hematoxilina-eosina, 40 X.

sepsis neonatal. Durante su evolución presentó anemia y trombocitopenia persistentes, razón por la cual a los 17 días de vida fue remitida para estudio en nuestra institución.

Entre los antecedentes de importancia se encontraban la presencia de tiroiditis de Hashimoto en la madre y lupus eritematoso sistémico en un tío materno.

Al ingreso, la paciente presentaba lesiones eritematosas induradas en la región superior de la espalda, que la madre había notado pocos días después del nacimiento. Se le hizo el diagnóstico de celulitis y se inició manejo con oxacilina. En vista de que la paciente no presentaba mejoría clínica, solicitaron valoración por dermatología.

En el examen físico se encontró una paciente en buenas condiciones generales, con placa eritemato-violácea indurada de 6 cm x 5 cm con nódulos palpables en la región superior de la espalda (**FIGURA 1**).

Con sospecha diagnóstica de una necrosis grasa del recién nacido, se tomó biopsia de piel, la cual reportó necrosis grasa rodeada por macrófagos, algunos linfocitos y células multinucleadas en el tejido celular subcutáneo (**FIGURA 2**), además de la presencia de cristales en aguja con disposición radiada en el citoplasma de los macrófagos y adipocitos. Con estos hallazgos clínico-patológicos se confirmó el diagnóstico de necrosis grasa del recién nacido. Las lesiones cutáneas evolucionaron favorablemente, con resolución completa al mes y medio de vida (**FIGURA 3**).

En los exámenes paraclínicos se encontró trombocitopenia (plaquetas entre 33.000 y 150.000/mm³) y anemia persistentes (hemoglobina mínima de 6,8 g/dl); además, hipercalcemia leve con calcio sérico de 10,8 (valores de referencia, 8,5 a 10 mg/dl); VIH, negativo; VDRL materno, negativo; IgM para toxoplasma e IgM

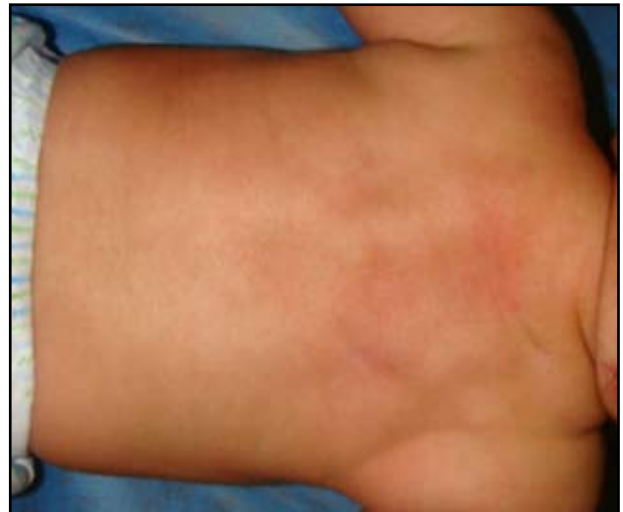

FIGURA 3. Evolución de las lesiones clínicas a las 6 semanas de vida.

para citomegalovirus, negativos; PCR para citomegalovirus, negativo; hormona estimulante de tiroides, normal; complemento, normal; sangre oculta en materia fecal, negativa; ENAS y ANAS, negativos; Coombs directo, negativo, y aspirado de médula ósea, normal. El perfil lipídico reportó hipertrigliceridemia moderada de 272 mg/dl.

La paciente continuó en seguimientos por hematología, con resolución de su trombocitopenia a los tres meses de vida. Aunque requirió varias transfusiones de glóbulos rojos por la anemia, los parámetros de hemoglobina y hematocrito fueron en aumento. Un último control a los 5 meses de vida reportó: hemoglobina, 10,6 mg/dl y hematocrito de 31,8%. Hasta el momento no es clara la causa de la anemia en nuestra paciente y, aunque

hipotéticamente podría considerarse una complicación de la necrosis grasa del recién nacido, continúa en estudio por hematolo-oncología.

Discusión

La necrosis grasa del recién nacido es una paniculitis poco frecuente que afecta a neonatos a término. Puede manifestarse de la primera a la sexta semanas de vida. Clínicamente se presenta con nódulos o placas sin fovea, de color eritematoso, café o normocrómicas, localizadas en la espalda, los brazos, los muslos y las mejillas. Frecuentemente, la necrosis grasa del recién nacido puede calcificarse y tornarse dura a la palpación o puede fluctuar debido a la licuefacción de la grasa. Las lesiones pueden persistir por seis semanas a seis meses y, en algunos casos, dejan atrofia cutánea después de su resolución^{1,2}.

La necrosis grasa del recién nacido, generalmente, se desarrolla como consecuencia de complicaciones perinatales (95% de los casos), tales como asfixia, aspiración de meconio, prolapso del cordón umbilical, incompatibilidad sanguínea, hipotermia, trauma obstétrico, sepsis, preeclampsia o diabetes de la gestación, entre otras^{1,3,4}. Aunque su patogénesis es desconocida, algunos investigadores han propuesto que, como la grasa neonatal tiene una alta concentración de ácidos grasos saturados con un alto punto de licuefacción (64°C), esto le confiere a los neonatos un mayor riesgo de que la grasa se cristalice en caso de estrés por frío, con la consiguiente necrosis de los adipocitos^{1,4,5}. Otros mecanismos propuestos incluyen inmadurez de los sistemas enzimáticos comprometidos en el metabolismo de las grasas y el daño de la grasa subcutánea por la hipoxia secundaria a los partos traumáticos⁵.

Histológicamente, esta entidad se caracteriza por necrosis de la grasa, asociada a una reacción granulomatosa compuesta por abundantes histiocitos, linfocitos y células multinucleadas gigantes, en ausencia de vasculitis. Típicamente, los adipocitos contienen hendiduras en forma de agujas con disposición radial que corresponden a depósitos de cristales de colesterol. Estas estructuras son birrefringentes con la microscopia de luz polarizada¹.

El principal diagnóstico diferencial de la necrosis grasa del recién nacido es el escleredema neonatal, que aparece en neonatos prematuros con sepsis y con un estado general seriamente comprometido. Esta entidad se presenta con una induración blanca, amarillosa, difusa que rápidamente compromete toda la superficie corporal, a diferencia de la necrosis grasa del recién nacido, en la cual las lesiones son más palpables que visibles y se caracterizan porque no están adheridas a los planos profundos. El escleredema neonatal tiene un pobre pronóstico⁶. Otros diagnósticos que se deben considerar en un neonato con

alteraciones del tejido subcutáneo son la infección por citomegalovirus, el linfedema congénito, la fibromatosis y el hemangioma⁷.

Entre las complicaciones de la necrosis grasa del recién nacido se han descrito la trombocitopenia, la hipertrigliceridemia, la hipoglicemia y la hipercalcemia^{3,4}. La paciente descrita en este artículo presentó anemia y trombocitopenia, las cuales persistieron por un periodo mucho más prolongado que las lesiones cutáneas.

La trombocitopenia, generalmente, aparece antes o al mismo tiempo que las lesiones cutáneas. En ningún caso se ha reportado sangrado. Por lo general, se resuelve espontáneamente en varios días o semanas, tal como fue el caso de la paciente descrita. La causa de la trombocitopenia es especulativa. En los casos en los cuales se ha obtenido biopsia de médula ósea, ésta ha sido reportada como normal, lo que sugiere un origen periférico. Algunos investigadores proponen que dicha trombocitopenia se podría explicar por el secuestro local de plaquetas en el tejido celular subcutáneo. A medida que se resuelve la inflamación, las plaquetas rápidamente retornan a los valores normales^{4,8,9}.

En la extensa revisión bibliográfica realizada, solamente se encontró un caso de necrosis grasa del recién nacido asociada a anemia¹⁰. En este reporte la anemia se resolvió a los 15 días de vida del neonato, luego de una transfusión única de glóbulos rojos. Las lesiones cutáneas se resolvieron totalmente a las seis semanas. Los autores argumentan que la anemia grave del periodo neonatal puede ser una causa de necrosis grasa del recién nacido, puesto que conlleva a una disminución de la perfusión de los tejidos, con hipoxia relativa e hipotermia⁹. En el caso descrito en este artículo, la anemia persistió por varios meses más luego de la resolución total de las lesiones cutáneas, por lo que no es claro si la anemia fue causa o consecuencia de la necrosis grasa del recién nacido.

En conclusión, presentamos el caso de una paciente con necrosis grasa del recién nacido asociada a anemia y trombocitopenia. Aunque estas dos alteraciones hematológicas han sido reportadas de manera aislada en pacientes con necrosis grasa neonatal, hasta la fecha, en la extensa revisión bibliográfica realizada, éste es el primer caso de necrosis grasa del recién nacido asociada a estas dos deficiencias. Todavía faltan más estudios para esclarecer si la anemia se puede considerar una complicación de esta entidad.

Referencias

1. Torrelo A, Hernández A. Panniculitis in children. *Dermatol Clin.* 2008;26:491-500.
2. Grandez N, Bravo F. Reporte de un caso de necrosis grasa subcutánea del recién nacido. *Folia Dermatol. Perú* 2004;15:94-7.

3. Burden AD, Krafchik BR. Subcutaneous fat necrosis of the newborn: a review of 11 cases. *Pediatr Dermatol.* 1999;16:384-7.
 4. Tran JT, Sheth AP. Complications of subcutaneous fat necrosis of the newborn: a case report and review of the literature. *Pediatr Dermatol.* 2003;20:257-61.
 5. Borgia F, De Pasquale L, Cacace C, Meo P, Guarneri C, Cannavo SP. Subcutaneous fat necrosis of the newborn: be aware of hypercalcaemia. *J Paediatr Child Health.* 2006;42:316-8.
 6. Zeb A, Darmstadt GL. Sclerema neonatorum: a review of nomenclature, clinical presentation, histological features, differential diagnoses and management. *J Perinatol.* 2008;28:453-60.
 7. Avayu E, Rodríguez C, Wortsman X, Corredoira Y, Serman D, Strauch G, *et al.* Necrosis grasa del recién nacido. A propósito de un caso. *Rev Chil Pediatr.* 2009;80:60-4.
 8. Lewis A, Cowen P, Rodda C, Dyall-Smith D. Subcutaneous fat necrosis of the newborn complicated by hypercalcaemia and thrombocytopenia. *Australas J Dermatol.* 1992;33:141-4.
 9. Wolach B, Raas-Rothschild A, Vogel R, Choc L, Metzker A. Subcutaneous fat necrosis with thrombocytopenia in a newborn infant. *Dermatologica.* 1990;181:54-5.
 10. Varan B, Gürakan B, Ozbek N, Emir S. Subcutaneous fat necrosis of the newborn associated with anemia. *Pediatr Dermatol.* 1999;16:381-3.
-
-